This is a digital copy of a book that was preserved for generations on library shelves before it was carefully scanned by Google as part of a project to make the world's books discoverable online.

It has survived long enough for the copyright to expire and the book to enter the public domain. A public domain book is one that was never subject to copyright or whose legal copyright term has expired. Whether a book is in the public domain may vary country to country. Public domain books are our gateways to the past, representing a wealth of history, culture and knowledge that's often difficult to discover.

Marks, notations and other marginalia present in the original volume will appear in this file - a reminder of this book's long journey from the publisher to a library and finally to you.

Usage guidelines

Google is proud to partner with libraries to digitize public domain materials and make them widely accessible. Public domain books belong to the public and we are merely their custodians. Nevertheless, this work is expensive, so in order to keep providing this resource, we have taken steps to prevent abuse by commercial parties, including placing technical restrictions on automated querying.

We also ask that you:

+ *Make non-commercial use of the files* We designed Google Book Search for use by individuals, and we request that you use these files for personal, non-commercial purposes.

+ *Refrain from automated querying* Do not send automated queries of any sort to Google's system: If you are conducting research on machine translation, optical character recognition or other areas where access to a large amount of text is helpful, please contact us. We encourage the use of public domain materials for these purposes and may be able to help.

+ *Maintain attribution* The Google "watermark" you see on each file is essential for informing people about this project and helping them find additional materials through Google Book Search. Please do not remove it.

+ *Keep it legal* Whatever your use, remember that you are responsible for ensuring that what you are doing is legal. Do not assume that just because we believe a book is in the public domain for users in the United States, that the work is also in the public domain for users in other countries. Whether a book is still in copyright varies from country to country, and we can't offer guidance on whether any specific use of any specific book is allowed. Please do not assume that a book's appearance in Google Book Search means it can be used in any manner anywhere in the world. Copyright infringement liability can be quite severe.

About Google Book Search

Google's mission is to organize the world's information and to make it universally accessible and useful. Google Book Search helps readers discover the world's books while helping authors and publishers reach new audiences. You can search through the full text of this book on the web at `http://books.google.com/`

Über dieses Buch

Dies ist ein digitales Exemplar eines Buches, das seit Generationen in den Regalen der Bibliotheken aufbewahrt wurde, bevor es von Google im Rahmen eines Projekts, mit dem die Bücher dieser Welt online verfügbar gemacht werden sollen, sorgfältig gescannt wurde.

Das Buch hat das Urheberrecht überdauert und kann nun öffentlich zugänglich gemacht werden. Ein öffentlich zugängliches Buch ist ein Buch, das niemals Urheberrechten unterlag oder bei dem die Schutzfrist des Urheberrechts abgelaufen ist. Ob ein Buch öffentlich zugänglich ist, kann von Land zu Land unterschiedlich sein. Öffentlich zugängliche Bücher sind unser Tor zur Vergangenheit und stellen ein geschichtliches, kulturelles und wissenschaftliches Vermögen dar, das häufig nur schwierig zu entdecken ist.

Gebrauchsspuren, Anmerkungen und andere Randbemerkungen, die im Originalband enthalten sind, finden sich auch in dieser Datei – eine Erinnerung an die lange Reise, die das Buch vom Verleger zu einer Bibliothek und weiter zu Ihnen hinter sich gebracht hat.

Nutzungsrichtlinien

Google ist stolz, mit Bibliotheken in partnerschaftlicher Zusammenarbeit öffentlich zugängliches Material zu digitalisieren und einer breiten Masse zugänglich zu machen. Öffentlich zugängliche Bücher gehören der Öffentlichkeit, und wir sind nur ihre Hüter. Nichtsdestotrotz ist diese Arbeit kostspielig. Um diese Ressource weiterhin zur Verfügung stellen zu können, haben wir Schritte unternommen, um den Missbrauch durch kommerzielle Parteien zu verhindern. Dazu gehören technische Einschränkungen für automatisierte Abfragen.

Wir bitten Sie um Einhaltung folgender Richtlinien:

+ *Nutzung der Dateien zu nichtkommerziellen Zwecken* Wir haben Google Buchsuche für Endanwender konzipiert und möchten, dass Sie diese Dateien nur für persönliche, nichtkommerzielle Zwecke verwenden.

+ *Keine automatisierten Abfragen* Senden Sie keine automatisierten Abfragen irgendwelcher Art an das Google-System. Wenn Sie Recherchen über maschinelle Übersetzung, optische Zeichenerkennung oder andere Bereiche durchführen, in denen der Zugang zu Text in großen Mengen nützlich ist, wenden Sie sich bitte an uns. Wir fördern die Nutzung des öffentlich zugänglichen Materials für diese Zwecke und können Ihnen unter Umständen helfen.

+ *Beibehaltung von Google-Markenelementen* Das "Wasserzeichen" von Google, das Sie in jeder Datei finden, ist wichtig zur Information über dieses Projekt und hilft den Anwendern weiteres Material über Google Buchsuche zu finden. Bitte entfernen Sie das Wasserzeichen nicht.

+ *Bewegen Sie sich innerhalb der Legalität* Unabhängig von Ihrem Verwendungszweck müssen Sie sich Ihrer Verantwortung bewusst sein, sicherzustellen, dass Ihre Nutzung legal ist. Gehen Sie nicht davon aus, dass ein Buch, das nach unserem Dafürhalten für Nutzer in den USA öffentlich zugänglich ist, auch für Nutzer in anderen Ländern öffentlich zugänglich ist. Ob ein Buch noch dem Urheberrecht unterliegt, ist von Land zu Land verschieden. Wir können keine Beratung leisten, ob eine bestimmte Nutzung eines bestimmten Buches gesetzlich zulässig ist. Gehen Sie nicht davon aus, dass das Erscheinen eines Buchs in Google Buchsuche bedeutet, dass es in jeder Form und überall auf der Welt verwendet werden kann. Eine Urheberrechtsverletzung kann schwerwiegende Folgen haben.

Über Google Buchsuche

Das Ziel von Google besteht darin, die weltweiten Informationen zu organisieren und allgemein nutzbar und zugänglich zu machen. Google Buchsuche hilft Lesern dabei, die Bücher dieser Welt zu entdecken, und unterstützt Autoren und Verleger dabei, neue Zielgruppen zu erreichen. Den gesamten Buchtext können Sie im Internet unter `http://books.google.com` durchsuchen.

LANE MEDICAL LIBRARY STANFORD
2 45 0224 1550
E 611
J95
1908
STANFORD
LIBRARY

LANE

MEDICAL

LIBRARY

LEVI COOPER LANE FUND

BEITRÄGE ZUR FRÜHESTEN

EI-EINBETTUNG

BEIM MENSCHLICHEN WEIBE

VON

DR. PH. JUNG
O. Ö. PROFESSOR UND DIREKTOR AN DER KGL. UNIV.-FRAUENKLINIK
IN ERLANGEN

MIT 20 FIGUREN AUF 7 TAFELN

BERLIN 1908
VERLAG VON S. KARGER
KARLSTRASSE 15

LANE LIBRARY

ALLE RECHTE VORBEHALTEN

DRUCK VON A. HOPFER, BURG B. M.

-95
1908

Einleitung.

Mit der Publikation des Buches von H. Peters „Über die Einbettung des menschlichen Eies“ 1899 ist dies Problem mit in den Vordergrund des Interesses der Anatomen wie der Geburtshelfer getreten. Durch Peters' Buch sind manche, früher scheinbar unlösbare Fragen vorläufig entschieden, andere, weitergehende Probleme in neue Beleuchtung gerückt, neue Aufgaben gestellt worden.

Wenn Peters' Präparat auch heute noch das jüngste ist, das uns vom menschlichen Weibe zur Verfügung steht, so ist doch inzwischen eine kleine Zahl zwar nicht ganz so junger, aber doch nur wenig älterer Ovula humana aufgefunden worden.

Diese sind jedoch bisher meist nur in Referaten oder kurzen Mitteilungen publiziert, so die Objekte von Beneke, Graf v. Spee und Frassi-Keibel, während das monographisch publizierte kleine Ei von Leopold aus andern Gründen aus der Reihe der normalen Objekte ausfallen muß.

So ist die Zahl wirklich verwertbarer solcher Präparate immer noch recht klein, weshalb vielfach auch Bruchstücke früher Keimblasen zur Untersuchung herangezogen sind, an denen, wenn sie gut konserviert waren, ebenfalls wichtige Ergebnisse gewonnen werden konnten.

Nachdem die Morphologie der Plazentation beim Menschen auf eine einigermaßen gesicherte Grundlage gestellt ist, hat man angefangen, sich mit den biologisch-physiologischen Vorgängen dabei zu beschäftigen. Es liegen uns in dieser Beziehung

57886

beachtenswerte Aufsätze von Hofbauer und Veit vor, nachdem Bonnet und seine Schule ausgedehnte Untersuchungen bei Tieren über diese Verhältnisse angestellt hatte.

Namentlich Hofbauer hat den Stoffwechsel in der menschlichen Plazenta auf mikrochemischem Wege zu ergründen gesucht und die Richtung gezeigt, in welcher weitergearbeitet werden muß.

Von größeren Arbeiten auf diesem Gebiete erwähne ich dann noch die von Pfannenstiel in v. Winckels „Handbuch der Geburtshülfe", I. Band, und die Arbeit Bonnets über Syncytien, Plasmodien und Symplasma in der Plazenta der Säugetiere und des Menschen". (Monatsschr. für Geburtsh. u. Gynäkol., Bd. XVIII.)

Pfannenstiel gibt eine erschöpfende Übersicht über den derzeitigen Stand der Frage und begründet ausführlich seine eigenen, vielfach originellen Anschauungen über die Eiimplantation. Bonnet dehnt seine von ihm selbst und seinen Schülern in vielen Arbeiten über Säugetierplazentation begründete Anschauung über Embryotrophe auf Grund eingehender eigener Untersuchungen auch auf den Menschen aus und liefert eine ausführliche kritische Besprechung des Begriffes „Syncytium" und ähnlicher, aber nicht gleichbedeutender Bildungen an der Plazenta. Auch zahlreiche andere Autoren, ich nenne vor allen Marchand und seine Schule, haben die Kenntnisse über die normale und vor allem auch die pathologische Anatomie der Plazentation um wertvolle Beiträge vermehrt.

Immer mehr stellt es sich bei Betrachtung aller dieser Resultate heraus, daß man an einem und demselben Präparat nicht alle Fragen erledigen kann und daß es namentlich von der Art der Fixierung und weiteren Bearbeitung, vor allem auch der Färbung abhängt, zu welchen Resultaten man an einem Objekt gelangen kann.

Das ist, bei der geringen Zahl junger menschlicher Ovula, die uns bis jetzt zur Verfügung stehen, sehr zu bedauern, und es wird noch viel Zeit und Mühe kosten, bis das Material so

vervollständigt sein wird, daß es, in verschiedenster Weise behandelt, über alle schwebenden Fragen Auskunft gibt.

Wenn ich daher es unternehme, in dieser Arbeit ein junges menschliches Ei von 2,5 : 2,2 mm Größe ausführlich zu besprechen, so bin ich mir von vornherein aus noch zu erörternden Gründen bewußt, daß auch dies Objekt in manchen Beziehungen bei kritischer Betrachtung seine Mängel hat und für die Entscheidung mancher Fragen versagt. Aber andererseits ist das Präparat so klein, so frisch und so vollständig, daß es in dieser Beziehung bisher fast unübertroffen dasteht, und außerdem ist es als Vergleichsobjekt für spätere Untersucher wichtig zur Vermehrung des kleinen Materials, das uns zur Verfügung steht, und zur Verbreiterung der sehr schmalen Basis, auf der wir bisher unsere weitgehenden Schlüsse über die früheste menschliche Plazentation notgedrungen aufbauen mußten.

Ich übergebe daher die Schrift der Öffentlichkeit, trotz mancher eigener Bedenken, die auch von befreundeter anatomischer Seite erhoben wurden. Wo ich selbst der Meinung bin, daß ich über irgend eine Frage eine Entscheidung nicht treffen kann, habe ich das jedesmal ausdrücklich festgestellt und hervorgehoben.

Die Abbildungen auf den Tafeln I bis X sind nach den Originalpräparaten vom Universitätszeichner Haeger in Greifswald gezeichnet und geben, wie ich glaube, ein getreues Bild der vorliegenden Verhältnisse wieder.

Herrn Verlagsbuchhändler Karger in Berlin verfehle ich nicht, auch an dieser Stelle meinen Dank für die schöne Ausstattung dieser Arbeit, besonders der Tafeln, auszusprechen, sowie für sein mir allzeit bewiesenes freundliches Entgegenkommen.

Herkunft des vorliegenden Ovulum.

Am 13. Mai 1903 wurde die 28jährige Arbeiterfrau Th. in die Kgl. Frauenklinik zu Greifswald aufgenommen mit Klagen über Schmerzen im Unterleib und im Kreuz. Sie gab an, mehrfach geboren zu haben. Die Menses seien stets unregelmäßig, alle 5—6 Wochen, mäßig stark, in der Zwischenzeit bestehe ein reichlicher, lästiger weißer Ausfluß. Die letzten Menses seien vor vier Wochen in normaler Stärke gewesen.

Der Tastbefund ergab einen retroflektierten, leicht aufrichtbaren Uterus, Descensus der vorderen und hinteren Vaginalwand, alten Dammriß. In der Scheide reichliches weißes, schleimiges Sekret.

Am 16. Mai 1903 machte ich bei der Patientin die Abrasio mucosae uteri, welche reichliche Schleimhautmassen ergab, die Colpotomia anterior, Vaginifixur, Colporrhaphia ant. et post.

Der Heilungsverlauf war vollkommen ungestört, Patientin wurde nach drei Wochen geheilt entlassen.

Das ausgeschabte Endometrium war, wie zu jener Zeit das Material jeder in der Klinik ausgeführten Abrasio, sofort von der Kurette weg in 80% Alkohol eingelegt worden, also vollkommen lebensfrisch konserviert. Die weitere Verarbeitung bestand in Härtung in Alkohol von steigender Konzentration und Zelloidineinbettung in üblicher Weise.

Dem zu jener Zeit mit der Bearbeitung des anatomischen Materials der Greifswalder Frauenklinik betrauten Kollegen Dr. J. Müller, jetzt Frauenarzt in Wiesbaden, fiel bei der Durchsicht der ersten Schnitte des Endometriums sofort die Ähnlichkeit des Stromas mit Decidua auf. Er schnitt daher den Block vorsichtig weiter und kam bald auf das kleine Ei, das er dann in

eine Serie von 10—15 μ Schnittdicke zerlegte. Im ganzen lieferte der Block 141 Schnitte, das Ei ist in Schnitt 9—139, also in 130 Schnitten enthalten, wenn man die äußersten Ausläufer mitrechnet. Die Eikapsel, d. h. der vom Chorion begrenzte Hohlraum des Eies ist in den Schnitten 26—106 enthalten. Die Serie ist nicht absolut lückenlos, es fehlen aber nur wenige, zerstreut durch das Objekt gelegene Schnitte. Die Färbung erfolgte meist mit Hämatoxylin-Eosin, zum Teil auch mit Alaunkarmin und Bismarckbraun.

Herrn Dr. Müller, der durch äußere Umstände verhindert war, das weitere Studium des interessanten Präparates selbst zu übernehmen, bin ich für seine bei der Entdeckung und Verarbeitung des Objektes verwandte Umsicht und Mühewaltung, sowie für die Überlassung der Schnittserie zu ganz besonderem Danke verpflichtet.

Sofort, nachdem das Vorhandensein des Eies festgestellt war, wurde versucht, die Anamnese bezüglich der Konzeptionszeit zu ergänzen. Dabei ergab sich, daß die letzte Kohabitation am Tage vor Eintritt in die Klinik, also am 12. Mai erfolgt war, d. h. also vier Tage vor der Operation. Vorher hatten Kohabitationen zu verschiedenen Zeiten stattgefunden, doch ließ sich Genaueres darüber nicht feststellen.

Die Größe des Eihohlraumes, gemessen einschließlich der Dicke des Chorions, aber ohne das Chorionepithel, beträgt 2,5 : 2,2 mm, in den beiden in den Schnitten gelegenen Ebenen, Länge und Breite.

In der bekannten Monographie von H. Peters[1]) findet sich auf S. 6 eine Tabelle der bis dahin bekannten jungen menschlichen Eier bis herauf zu 6 mm Durchmesser, in welcher aber ein so kleines Objekt, wie das vorliegende nicht enthalten ist. Seit dieser Zeit ist noch eine ganze Anzahl jüngerer Stadien gefunden, aber zum großen Teil leider noch nicht ausführlich publiziert worden. Ich gebe nachstehend eine kurze Aufstellung

[1]) Über die Einbettung des menschlichen Eies. Wien 1899.

darüber, in welche aber keines der Objekte der Petersschen Tabelle aufgenommen ist.

Peters[1]) 1,6:0,9:0,8 mm.

Leopold[2]) 1,4:0,9:0,8 mm.

Graf v. Spee[3]) 2,5:1,5 mm.

Beneke[4]) 4,2:2,2:1,2 mm.

Frassi[5]) 9,4:3,2 mm.

Opitz[6]) Größe nicht genau bekannt, etwa 5 mm und 1 cm Durchmesser der Fruchtblasen.

Da die übrigen, bei Peters erwähnten Eier alle größer sind, so würde mein Objekt an vierter Stelle, nach dem Ei von Graf v. Spee in vorstehende Tabelle einzufügen sein. Es ist damit das viertjüngste, und wenn wir aus noch zu erörternden Gründen das Ei von Leopold außer acht lassen, das drittjüngste bisher beschriebene Objekt. In bezug auf das Verhalten der Embryonalanlage steht es dem von Peters am nächsten, das Ovulum Graf von Spees ist leider nicht ausführlich publiziert. In dem kurzen, zitierten Referat spricht der Autor nur von „einem sehr kleinen Embryonalgebilde". An den Präparaten von Beneke und Frassi war die Embryonalanlage schon wesentlich weiter ausgebildet, bei beiden ließ sich ein Canalis neurentericus konstatieren. Auch die Größe der Objekte stempelt sie zu wesentlich höherem Alter als das meine. Leopold hält sein Ovulum für noch jünger als das Peterssche, worin ich ihm aber nicht zu folgen vermag.

Über das Alter meines Präparates lassen sich nur schwer einigermaßen sichere Angaben machen.

Von vornherein ausgeschlossen ist jedenfalls die, vielleicht aus der Anamnese herzuleitende Annahme, daß die letzte, vier Tage ante operationem erfolgte Kohabitation die befruchtende

---

[1]) l. c.

[2]) Über ein sehr junges menschliches Ei in situ. Leipzig, Hirzel, 1906.

[3]) Verh. des XI. Gynäkologen-Kongresses, Kiel 1905. S. 421.

[4]) Monatsschrift für Geb. u. Gyn. Bd. XIX, S. 771.

[5]) Arch. f. mikroskop. Anatomie. Bd. 70, S. 492 ff.

[6]) Zitiert nach Bonnet, Monatsschrift f. Geb. u. Gyn. Bd. XVIII, S. 26.

gewesen wäre. Gegen eine so kurze Entwicklungszeit sprechen alle auf Grund von Vergleichen mit den Verhältnissen bei Säugetieren bisher gewonnenen Anschauungen, und da über die verschiedenen vorhergegangenen Kohabitationen nichts Sicheres bekannt ist, so läßt sich aus diesem, eventuell so wichtigen, Faktor keinerlei Schluß ziehen.

Wenn man ältere Angaben über das Alter junger menschlicher Eier betrachtet, so geht aus diesen unzweifelhaft die Tendenz der betreffenden Untersucher hervor, das Datum möglichst früh zu bemessen, in einem — wohl begreiflichen — Bestreben, möglichst frühe Stadien zu beschreiben. So schätzt z. B. Peters sein Ei auf etwa 3—4 Tage[1]), Leopold[2]) ein älteres von ihm beschriebenes Objekt von 4,0:3,7 mm auf 7—8 Tage, Angaben, die sicher nach unseren heutigen Anschauungen wesentlich zu niedrig gegriffen sind. Peters stützt sich bei seiner Annahme neben dem Vergleich mit dem erwähnten Leopoldschen Objekt und dem ebenfalls auf 6—8 Tage geschätzten Ei von Merttens (3,0:2,0 mm) auch auf die Tatsache, daß bei der Trägerin seines Objektes die Menses etwa an dem Tage des Suicidiums eintreten sollten und daß es sich also um das Ei der zunächst ausbleibenden Menstruation gehandelt habe.

Wir wissen Sicheres über die Zeit, welche das Spermovium zu seiner Wanderung von dem wahrscheinlichen Ort seiner Befruchtung in der Tube bis zur Einbettung in die Uterusschleimhaut braucht, bisher noch nicht. Ein Objekt, bei welchem nur eine Kohabitation zu bekannter Zeit stattgefunden hat, steht uns bisher nicht zur Verfügung und auch wenn wir ein solches jemals erlangen sollten, können wir den Zeitpunkt der Befruchtung selbst nie sicher bestimmen, da er ja vom Zeitpunkt der Kohabitation durch einige Zeit, sicher mehrere Tage, getrennt sein kann.

Graf v. Spee[3]) und Minot[4]) geben 7—8 Tage als wahr-

---

[1]) Uterus u. Kind. Leipzig 1897.

[2]) l. c. S. 17. [3]) l. c. S. 422.

[4]) Zitiert nach Straßmann, v. Winckels Handbuch d. Gebh. Bd. I, S. 174. Uterus and Embryo. Journ. of Morphol., Vol. II, 1889.

scheinliche Zeit von der Befruchtung bis zur Implantation im Uterus an. Da wir außerdem annehmen, daß das Ei vor seiner Einbettung nur sehr wenig an Umfang zunimmt, daher bei seiner Implantation nur etwa 0,2—0,3 mm groß sein dürfte (v. Spee l. c.) so müssen wir glauben, daß Peters Objekt seine Vergrößerung auch erst in der Uterusschleimhaut erfahren hat. Bonnet[1]) schätzt es daher auf etwa 12 Tage. Nehmen wir aber einmal nur etwa 10 Tage für Peters Ovulum an, so läßt sich daraus mit einiger Wahrscheinlichkeit das Alter unseres Präparates berechnen.

Zwei Vergleichsmomente stehen dafür zur Verfügung: die Ausbildung der Embryonalanlage und der Zustand der Chorionzotten. Erstere verhält sich annähernd gleich der von Peters: Keimschild, geschlossenes Amnion, Dotterblase, Haftstiel sind in etwa demselben Zustand vorhanden, ein Allantoisgang oder eine Kommunikation des Chorionepithels mit dem Dottersack (Beneke)[2]) ist bei beiden noch nicht zu finden.

Die Chorionzotten dagegen sind bei Peters noch nicht soweit ausgebildet, wie an meinem Präparat, sie bilden nur ganz kurze, hie und da die ersten Ansätze dichotomischer Teilung zeigende Fortsätze des Chorionmesoblasten, während sie bei meinem Präparate schon länger und häufig auf kurze Strecken dichotomisch geteilt sind. An beiden Eiern fehlt allerdings noch jede Spur von Gefäßen in dem Chorion und seinen Zotten, doch ist letzteres Verhalten auch noch bei wesentlich älteren Präparaten (z. B. Siegenbeek van Heukelom, Frassi) beschrieben. Endlich spricht, neben der Größe, für die größere Jugend des Peters-schen Eies noch das Vorhandensein des von ihm sogenannten „Gewebspilzes“ (besser „Schlußkoagulum“ Bonnet), welches bei meinem Objekt nicht mehr in dieser typischen Ausbildung zu finden ist.

Nach diesen Vergleichspunkten würde ich also mein Ei nur ein wenig älter schätzen, als das Peterssche und wenn ich für

[1]) Lehrbuch der Entwicklungsgeschichte. Berlin, Parey 1907. S. 223.
[2]) Monatsschrift f. Geb. u. Gyn. Bd. XIX, S. 772.

dieses etwa 10 Tage zu Grunde lege, würde das meine auf etwa 11, höchstens 12 Tage zu berechnen sein. Bei dieser Annahme will ich bleiben, obwohl ich mir bewußt bin, daß sie durchaus keinen Anspruch auf absolute Genauigkeit machen kann.

Es muß aber gleich hier darauf hingewiesen werden, daß danach auch alle die früher eingeschätzten Objekte (Leopold, Merttens) für wesentlich älter taxiert werden und bei künftigen Untersuchungen nicht mehr als „menschliche Eier von 6—8 Tagen" zitiert werden dürfen.

Die Frage, ob das Ei der letzt dagewesenen oder der zuerst ausbleibenden Menstruation befruchtet wird, ist Gegenstand vieler Erörterungen gewesen. Ich halte die Spekulationen über diese Frage für müßig, weil wir ja garnicht wissen, wie sich Ovulation und Menstruation zueinander verhalten. Wir wissen nur, daß bei Tieren zurzeit der Brunst die Uterusschleimhaut diejenigen Veränderungen aufweist, welche sie für die Einbettung eines befruchteten Eies geeignet machen. Hitschmann und Adler[1]) haben neuerdings dasselbe Verhalten auch für den Menschen nachgewiesen und gezeigt, daß vor jeder eintretenden Menstruation in meist typischen Perioden eine Veränderung der Mucosa uteri eintritt, welche sie für die Eiimplantation und Ernährung geeignet macht. Es ist aber durchaus nicht erwiesen, daß nun zu jeder solchen periodischen Veränderung auch eine bestimmte Ovulation gehört, sondern die Ausstoßung der Ovula aus dem Eierstock findet sicher zeitlich getrennt und wahrscheinlich auch öfter statt, als die vorbereitende Veränderung der Mucosa uteri.

Material und Konservierung.

Die Tatsache, daß tierische Gewebe bei der histologischen Untersuchung ganz verschiedene Bilder geben, je nachdem sie lebensfrisch oder längere Zeit nach dem Absterben fixiert sind und je nach der Art der verwendeten Konservierungsflüssigkeit, ist in vielen der besonders von gynäkologischer Seite publizierten

[1]) Verhandl. d. XII. Gynäkologen-Kongresses, Dresden 1907, ref. Centralbl. f. Gyn. 1907, No. 26.

Arbeiten über junge menschliche Graviditäten sicherlich viel zu wenig berücksichtigt worden, während die vergleichenden Anatomen und Entwicklungsgeschichtler diesen wichtigen Verhältnissen naturgemäß viel mehr Rechnung tragen. Sie sind in der glücklichen Lage, sich bei Tieren das nötige Material in allen aufeinanderfolgenden Stadien und in beliebiger Menge zu beschaffen, sie sind nicht, wie der Gynäkologe, auf spärliches Zufallsmaterial angewiesen, und sind daher mit Recht äußerst streng in ihren Ansprüchen. Einwandfreie Gewinnung, Fixierung und technische sowohl wie färberische Behandlung sind ihnen selbstverständliche Forderungen, ohne deren Erfüllung sie mit Recht es ablehnen, aus dem betreffenden Objekte irgend welche Schlüsse zu ziehen. Leider liegen für die menschliche Plazentation die Verhältnisse nicht so günstig. Nur selten spielt ein glücklicher Zufall — oder auch eine nicht ganz richtig gestellte Diagnose — uns junge menschliche Eier in lebensfrischem Zustand in die Hände, und es ist nur zu begreiflich, daß unter diesen Umständen manches Objekt beschrieben wird, das in bezug auf Lebensfrische sowohl, wie auf Konservierung viel zu wünschen übrig läßt. Immerhin sind unsere Kenntnisse über frühe menschliche Stadien so weit gefestigt, daß auch wir Gynäkologen unsere Ansprüche an das Material von jetzt ab wesentlich höher zu stellen verpflichtet sind und es sollte nicht mehr vorkommen, daß aus offenbar ganz pathologischen Objekten weitgehende Schlüsse gezogen werden. Eine erschöpfende Zusammenstellung über die Unterschiede, die ein und dasselbe Gewebe im histologischen Bilde zeigt, je nach der verwendeten Fixierungsflüssigkeit und Färbemethode, existiert meines Wissens nicht. Doch finden sich gerade für menschliche Plazentation in dieser Hinsicht viele wichtige Hinweise in einer neueren Publikation von Hofbauer[1]), ferner bei Bonnet[2]) und bei Lang-

[1]) Grundzüge einer Biologie der menschlichen Plazenta. Wien u. Leipzig, Braumüller, 1905.

[2]) Monatsschrift f. Gebh. u. Gyn. Bd. XVIII S. 1 ff.

hans[1]). Nach diesen Autoren ist der Fixation mit Zenkerscher oder Flemming scher Mischung vor allen andern Konservierungsmitteln wohl durchaus der Vorzug zu geben; Langhans will auch durch absoluten Alkohol gute Resultate gehabt haben und empfiehlt ihn, wenn keine der oben genannten Mischungen zu haben ist.

So erfreulich es für mich wäre, wenn er darin Recht hätte, so kann ich ihm darin doch nicht folgen, denn ein Vergleich zwischen meinem in Alkohol fixierten Objekt und einer lebensfrisch in Zenker scher Mischung fixierten Fruchtblase aus der 4. Woche, welche ich glücklicherweise zu meinen Studien mit heranziehen konnte, beweist zur Evidenz, daß der Alkohol gegenüber der Sublimat-Eisessigmischung nur ein relativ mangelhaftes Fixierungsmittel darstellt. Das Ideal eines Objektes für menschliche Verhältnisse wäre ein im frisch von der lebenden Frau exstirpierten Uterus in situ befindliches Ei aus der ersten Woche nach der Befruchtung, das sofort nach der Exstirpation und Eröffnung der Uterushöhle in Zenker scher oder Flemming scher Flüssigkeit fixiert und dann sachgemäß weiter behandelt würde. Der betreffende Uterus müßte außerdem frei von solchen pathologischen Veränderungen sein, welche erfahrungsgemäß auf die Eieinbettung einen pathologischen Einfluß haben (Myome, chronische Metritis u. dgl.)

Von diesem Ideal sind wir aber leider noch sehr weit entfernt. Kein einziges der bisher beschriebenen Objekte erfüllt auch nur annähernd die aufgestellten Bedingungen, und es ist zum mindesten sehr zweifelhaft, ob wir jemals überhaupt in den Besitz eines solchen gelangen werden.

Die Abweichungen der vorhandenen Präparate von jenem Idealzustande sind in verschiedener Richtung zu finden.

Sehr selten sind verhältnismäßig die in situ konservierten Objekte. Dazu gehören von den in den letzten acht Jahren be-

---

[1]) Beiträge z. Gebh. u. Gyn. Bd. V S. 3—6.

schriebenen die Eier von Peters[1]), Graf v. Spee[2]), Leopold[3]), Siegenbeek van Heukelom[4]), Frassi[5]) (Keibel).

Sie haben meist den Nachteil, Leichenpräparate zu sein, die nicht frisch konserviert sind. Peters: mehrere Stunden post mortem, Leopold, Graf v. Spee: unbekannt wie lange post mortem, Siegenbeek: 14 Stunden post mortem. Nur das von Frassi unter Keibels Leitung bearbeitete Objekt stammt aus einem von Krönig exstirpierten Uterus und wurde sofort nach der Exstirpation fixiert, aber leider in — allerdings erwärmter — 5% Formollösung. Letzteres Ovulum ist, abgesehen von seiner relativ bedeutenden Größe (9,4 : 3,2 mm) jedenfalls sehr wertvoll, wenn ja auch die 5% Formollösung kein ideales Fixierungsmittel darstellt.

Diese in situ gewonnenen Objekte sind aber doch deshalb von großem Wert, weil sie uns die topographischen Beziehungen des Eies zur Uteruswand einwandfrei zu studieren jedenfalls gestatten und gröbere Verletzungen bei der Gewinnung ausgeschlossen werden können.

Für das Studium der ganz feinen histologischen Strukturen sind sie aber — vor allem die Leichenpräparate — nicht mehr einwandfrei verwendbar.

Ihnen am nächsten an Wert kommen diejenigen Objekte, welche lebensfrisch durch Kurettage gewonnen und sofort fixiert sind, ohne daß durch das Instrument das Ei selbst getroffen und zerstört worden ist. Dahin gehören die Präparate von Merttens[6]) (nur in einzelnen Schnitten vorhanden), Beneke[7]) (völlig erhalten) und das von mir hier zu beschreibende (ebenfalls

---

[1]) l. c.

[2]) Verhandl. d. Gynäkologen-Kongresses, Kiel 1905. S. 421.

[3]) Verhandl. d. Gynäkologen-Kongresses, Kiel 1905. S. 422.

[4]) Arch. f. Anat. u. Physiol. Anat. Abt. 1898.

[5]) Arch. f. mikroskop. Anatomie. Bd. 70.

[6]) Zeitschr. f. Gebh. u. Gyn. Bd. 30 u. 31.

[7]) Monatsschr. f. Gebh. u. Gyn. Bd. XIX S. 771.

völlig erhalten). Die merkwürdige Tatsache, daß das Ei bei der Kurettage unverletzt bleiben kann, ist bekannt. Es ist einwandfrei festgestellt, daß trotz „gründlicher" Ausschabung unzweifelhaft schwangerer Uteri die Gravidität bis zum normalen Ende ausgetragen worden ist.

Leider ist keines der drei genannten Präparate ganz glücklich fixiert und konserviert. Alle drei sind, allerdings völlig lebensfrisch, in Alkohol eingelegt. Die betreffenden Operateure ahnten eben nicht das Bestehen der Gravidität, sonst wäre natürlich die Abrasio unterblieben, und die Ovula wurden rein zufällig bei der Untersuchung der Schleimhaut entdeckt.

Trotzdem gehören diese Objekte zu den wertvollsten vorhandenen, weil sie alle drei sehr jung (3 : 2, resp. 4,2 : 2,2, resp. 2,5 : 2,2 mm) und völlig lebensfrisch konserviert sind.

Am wenigsten geeignet zur Entscheidung strittiger Fragen bezüglich der Eiimplantation ist die große Menge der beschriebenen Abortiveier, zu denen die meisten der älteren Objekte gehören. Wenn sie auch insofern nicht wertlos waren, als an ihnen die gröberen Verhältnisse der Eiimplantation sowie auch die Struktur der Chorionzotten zuerst genauer beschrieben wurden (vgl. z. B. die schönen Untersuchungen von Kastschenko[1]) Langhans[2])), so sind doch die an ihnen gewonnenen Resultate teils — soweit bestätigt — Gemeingut der Wissenschaft geworden, teils überholt, und es erscheint heute nicht mehr angängig, solche Objekte zur weiteren Klärung der schwierigen feineren histologischen Verhältnisse zu benutzen.

Wenn ich vorher den in situ gewonnenen Präparaten den relativ höchsten Wert beigemessen habe, so gilt dies doch für die vorhandenen Exemplare meist nur mit großen Einschränkungen[3]). Daß sie, der Leiche entnommen, nicht lebensfrisch sind, ist schon erwähnt. Aber dazu kommt noch ein anderes

---

[1]) Arch. f. Anat. u. Physiol. Anat. Abt. 1885.

[2]) Arch. f. Anat. u. Physiol. Anat. Abt. 1877.

[3]) Eine Ausnahme macht gegenüber den jetzt folgenden Ausführungen nur das Keibel-Krönigsche, von Frassi l. c. beschriebene Objekt.

Moment, das meist gar nicht oder nicht genügend berücksichtigt wird, die Todesursache. Langhans[1]) hat sich darüber schon teilweise kritisch geäußert und die Wichtigkeit dieses Punktes hervorgehoben.

Bei der Gewinnung solcher frühen Stadien der Gravidität spielen Todesfälle an Vergiftung seitens der meist unverehelichten Trägerinnen aus naheliegenden Gründen eine große Rolle.

Im Fall Peters lag Vergiftung mit Kali causticum (Tod nach 3 Stunden), bei Leopold mit Phosphor, bei Graf v. Spee mit Oxalsäure vor (bei letzteren beiden Fällen ist die Zeit, die von der Vergiftung bis zum Tode verstrich, nicht angegeben), bei Siegenbeeks Fall war der Tod 6 Stunden nach Verbrennung erfolgt. Nun ist es aber bekannt, daß sowohl Vergiftungen, wie Verbrennungen durch Hyperämie der Unterleibsorgane und andere, noch nicht genügend studierte Veränderungen des Blutes auf die bestehende Gravidität, vor allem auf den Füllungszustand der Gefäße in der Nähe des Eies, auf Gerinnungsvorgänge im Blute und wahrscheinlich auch auf andere feinere Verhältnisse (Zustand des Zottenepithels) einen großen Einfluß ausüben. So ist z. B. an allen den genannten Präparaten der intervillöse Raum außerordentlich stark mit Blut gefüllt, die Kapillaren sind zu mächtigen Blutseen ausgedehnt, während im Gegensatz dazu das frisch gewonnene Präparat Frassi-Keibels fast gar kein Blut im intervillösen Raum zeigt und bei meinem Ei die Blutfüllung auch eine mittlere ist, die Kapillaren gegenüber denen der geschilderten Leichenpräparate eine nur mäßige Ausdehnung erfahren haben. Langhans[2]) hat für die Einwirkung der Verbrennung sowohl, wie der Phosphorvergiftung auf die Plazenta zwei Beispiele aus seinem Material publiziert, welche bei der Beurteilung solcher Präparate sehr zu beachten sind.

Jedenfalls ist es wahrscheinlich, daß die Hyperämie, die sich bei solchen Fällen schon während des Lebens in den Abdominalorganen einstellt, und die Wahrscheinlichkeit auch als

[1]) Beitr. z. Gebh. u. Gyn. Bd. 5.

[2]) Beiträge zur Gebh. u. Gyn. Bd. 5.

Senkungshyperämie post mortem eine noch größere Intensität erreicht, nicht nur ein falsches Bild von dem Blutreichtum der Organe machen, sondern auch leicht zu kleinen Zerreißungen, ja sogar zu Gewebszertrümmerungen und ausgedehnten Durchblutungen führen kann. Dabei sind die sonstigen, den vitalen Zustand, den wir bei lebensfrischer Fixierung vor uns sehen, beeinflussenden Wirkungen der postmortalen Veränderungen noch gar nicht mitgezählt. Ich komme später in dem Abschnitt Mitosen hierauf noch einmal zurück.

Das schlagendste Beispiel, wie weit die durch eine Vergiftung hervorgerufene Hyperämie der Abdominalorgane eine junge Gravidität zu beeinflussen vermag, bildet das von Leopold auf dem Gynäkologen-Kongreß in Kiel 1905 demonstrierte und später mit 28 Figuren als Monographie publizierte[1]) Ei.

Das der Leiche einer an Phosphorvergiftung verstorbenen Frau entnommene Präparat wurde in Formalin fixiert und in Alkohol weiter behandelt, zuletzt in Paraffin eingebettet. Leopold hält es für jünger als das Peterssche, weil es in einem Durchmesser um 0,2 mm kleiner ist und weil es „noch keine Embryonalanlage zeigt" (Monographie S. 39).

Leopold wirft selbst die Frage auf, ob hier nicht pathologische Verhältnisse vorliegen. Diese Frage ist nur zu sehr gerechtfertigt. Das Objekt ist so vollständig durch die, für Phosphorvergiftung ja charakteristische, Hyperämie des Uterus verändert, daß sich nicht nur innerhalb des Mesoblasts, in der Exokoelomhöhle, sondern sogar zwischen Ektoblast und Mesoblast große Blutansammlungen befinden (vgl. Monographie Fig. 18), ein sicher pathologischer Vorgang, für den sich weder bei den bisher bekannten menschlichen jungen Stadien, noch auch bei Säugetieren eine Analogie finden läßt. Auch das vielfach von Leopold beschriebene Flottieren des Trophoblasts in dem mit Blut gefüllten intervillösen Raum dürfte

[1]) Über ein sehr junges menschliches Ei in situ. Leipzig, 1906. Hirzel, ferner: Verh. d. XI. Gynäkologen-Kongresses, Kiel 1905. S. 422.

auf die zerstörende Wirkung der Blutungen zurückzuführen sein. Schließlich ist das vollkommene Fehlen einer Fetalanlage beim Vergleich mit den wohlerhaltenen Anlagen in den Eiern von Peters, Graf v. Spee und meinem Objekt doch nur so zu deuten, daß hier die vorhandene Embryonalanlage durch die Blutung zerstört und restlos resorbiert worden ist.

Somit charakterisiert sich das Leopold sche Ei als ein Abortivei, wahrscheinlich infolge der Hyperämie nach Phosphorvergiftung, und ich teile durchaus die Ansicht des Verfassers, daß seine Befunde nur mit großer Vorsicht zu verwerten seien.

Peters, dem neben seinem Originalpräparat noch ein anderes, ebenfalls von einer Phosphorvergiftung stammendes Ei von 3:3 mm zur Verfügung stand, schreibt (l. c. S. 37) ausdrücklich, daß er die ausgedehnten Blutungen bei diesem Objekt „für pathologisch gehalten und es deshalb nicht publiziert habe".

Leopold selbst verlangt im Schlußsatze seiner Monographie „denkbar beste Konservierung, sorgfältigste Untersuchung und naturgetreue Wiedergabe der mikroskopischen Präparate", mit welchen Grundsätzen ich nach dem oben Ausgeführten in erfreulicher Weise übereinstimme.

Da ein ideales Objekt bisher nicht existiert und da unsere bisherigen Kenntnisse über menschliche Eiimplantation durch die Zusammenstellung von Untersuchungsergebnissen verschiedenster Ovula gewonnen sind, von denen einige für das Studium der topographischen Verhältnisse, andere für das der Fetalanlage, wieder andere für das gegenseitige Verhalten von mütterlichem und kindlichem Gewebe besser zu verwerten waren, so sind auch diejenigen Präparate nicht ohne Bedeutung, welche zwar nicht in toto und in situ, aber wenn auch nur stückweise, doch lebensfrisch in Zenker oder Flemming fixiert waren. Bonnet, Marchand, Hofbauer u. a. haben an solchen Präparaten wichtige Aufklärungen gewonnen. Auch mir stand glücklicherweise eine menschliche Fruchtblase aus der vierten Woche zur Verfügung, welche gelegentlich der Totalexstirpation eines Uterus

bei Totalprolaps gewonnen war (die Diagnose auf Gravidität war nicht gestellt worden). Die Fruchtblase wurde lebenswarm in Zenker fixiert und hat mir in vielen Punkten wichtige Aufklärungen verschafft, welche ich an meinem weniger günstig fixierten Originalobjekt nicht bekommen konnte.

Trotzdem aber mein Präparat in Alkohol fixiert ist, muß ich es für eines der wertvolleren bisher vom Menschen bekannten halten, und zwar aus folgenden Gründen:

1. ist es zwar nicht in situ, aber mit der ganzen umgebenden Decidua unversehrt erhalten,

2. ist es völlig lebensfrisch konserviert,

3. ist es, wenn wir aus oben angeführten Erwägungen das Leopoldsche Ei ausschalten, das drittjüngste bisher bekannte Stadium.

Es gehört demnach zu den jüngsten und bestkonservierten bisher bekannten menschlichen Eiern.

Wo es nach seiner Fixierung zur Erkenntnis der vorliegenden Verhältnisse nicht ausreicht und wo auch die Heranziehung der oben erwähnten in Zenker fixierten Fruchtblase aus der IV. Woche nicht genügt, werde ich das in der Darstellung jedesmal ausdrücklich hervorheben. Denn es soll mir durchaus fernliegen, irgend einen Schluß zu ziehen, der nicht einer sachgemäßen, strengen Kritik standhalten könnte.

Nomenklatur.

Da über die Benennung der einzelnen Komponenten junger Eier und ihrer Umgebung im Uterus keinerlei Einheit herrscht und ein und dasselbe Ding von den verschiedenen Autoren mit den allerverschiedensten Namen belegt wird, halte ich es für praktisch, bevor ich die eigentliche Beschreibung des Eies beginne, eine möglichst einfache Namengebung für mich festzulegen.

Ausgehend von der Annahme, daß die sogenannte Langhanssche Zellschicht und das sogenannte Synzytium beide fetaler Abkunft sind*), werde ich sie zusammen als „fetaler Ektoblast" oder „Zottenepithel" bezeichnen, im Gegensatz zu dem die Eihöhle begrenzenden und eine Strecke weit den Stützpunkt der Zotten bildenden fetalen Mesoblasten.

Die Langhanssche Zellschicht werde ich als Grundschicht, das sogenannte Synzytium als Deckschicht bezeichnen.

Den Ausdruck Synzytium werde ich, wenn überhaupt, nur für solche Gewebe anwenden, welche aus zellgrenzenlosen Protoplasmamassen mit gut erhaltenen lebensfrischen Kernen ohne jede morphologischen Kennzeichen der Degeneration bestehen.

Diejenigen Gebilde, welche, aus Protoplasma ohne Zellgrenzen bestehend, deutlich zerknitterte, pyknotisch oder ganz zerfallene Kerne aufweisen, werde ich als Symplasma bezeichnen, und zwar je nachdem es sich nachweisen läßt, als Symplasma maternum (Conjunctivum, glandulare usw.) oder fetale (syncytiale).

Ich folge damit den von Bonnet[1]) aufgestellten Prinzipien, welche sich bestreben, in die stark in Verwirrung geratene Nomenklatur der Plazentationsvorgänge einige Ordnung zu bringen.

Wo, wie nicht selten an meinem Präparat, eine sichere Entscheidung darüber, welche Bezeichnung einem bestimmten Gebilde zukommt (Synzytium oder Symplasma), infolge der Fixierung in Alkohol nicht möglich ist (vgl. auch Objekt von Beneke[2]), werde ich das jedesmal ausdrücklich erwähnen.

Die Ausdrücke Trophoblast, Trophosphäre, Trophospongia usw., die vielfach promiscue gebraucht

*) Soweit dies an meinem Präparat möglich ist, werde ich diese Annahme zu begründen und durch einige neue, bisher nicht berücksichtigte Befunde zu stützen haben.

[1]) Monatsschr. f. Gebh. u. Gyn. Bd. XVIII, S. 1 ff.

[2]) Monatsschr. f Gebh. u. Gyn. Bd. XIX, S. 772.

sind, werde ich vermeiden, um möglichste Einfachheit des Ausdrucks zu erzielen.

Die auch an meinem Ei vorhandene Schale aus fetalem Ektoblast, welche mit den oben genannten Namen belegt ist, werde ich als Ektoblastschale oder fetale Ektoblastschale bezeichnen, zur Unterscheidung ihrer einzelnen Bestandteile werden die Ausdrücke Grundschichtsäulen, Deckschichtbänder u. a. dienen.

Für denjenigen Teil der mütterlichen Decidua, welcher direkt an die Eiperipherie grenzt, zum Teil auf das Innigste mit deren Elementen vermischt ist und gegenüber der weiter entfernt gelegenen Decidua ganz bestimmte Veränderungen erlitten hat, werde ich den Ausdruck Umlagerungszone (Peters) der Kürze halber beibehalten, dagegen an Stelle des Petersschen Gewebspilzes lieber den Ausdruck „Schlußkoagulum" (Bonnet) setzen.

Bei der nun folgenden Darstellung der morphologischen Befunde meines Präparates werde ich so verfahren, daß ich zunächst die Decidua schildern werde. Dann wird die Beschreibung des Eies und seiner Hüllen, der Modus seiner Einbettung und seines Verhaltens gegenüber der Umlagerungszone folgen, endlich die Fetalanlage beschrieben werden. Die aus den erhobenen Befunden im Vergleich zu denen anderer zu ziehenden Schlüsse werden den Abschluß der Arbeit bilden.

Die Orientierung des Präparates.

Da das Ovulum nicht in situ gewonnen wurde und die Partikel der bei der Abrasio gewonnenen Mukosa in Unkenntnis ihrer Wichtigkeit ohne Beachtung ihrer Orientierung auf dem Block befestigt wurden, so bot die Entscheidung der Frage, in welcher Richtung die Serie geschnitten ist, nicht geringe Schwierigkeiten, und ich bin mir vollkommen bewußt, daß die Lösung, welche

ich nach vielen Studien der Schnitte als die annehmbarste gefunden zu haben glaube, nur eine relative, nicht eine absolute genannt werden darf. Beneke war unter denselben Verhältnissen glücklicher, indem seine Serie zufällig genau senkrecht zur Längsachse des Eies und Embryos gerichtet war. Auch bei meinem Präparat weicht die Schnittrichtung nicht viel, aber doch etwas von diesen Verhältnissen ab, wie sich aus den Bildern des Embryonalschildes einwandfrei ergibt (vgl. Fig. 17, ES).

Daß auch das Ei selbst etwas schräg getroffen ist, ergibt sich daraus, daß in den ersten Schnitten der Serie nur die sogenannte Umlagerungszone zu sehen ist, welche an dieser Stelle vom Oberflächenepithel vollkommen entblößt erscheint. Es müssen also diese Schnitte ziemlich von der Kuppe des Eies herstammen. Erst weiterhin erscheint dann das Oberflächenepithel zuerst an einer kleinen, dann an immer größeren Strecken der Zirkumferenz der Umlagerungszone, während diejenige Partie, welche als Implantationsstelle des Eies anzusprechen ist, erst später auftaucht und dann ihrerseits wieder vom Epithel entblößt ist. Die Schnitte aber, welche das Ei in seinem größten Umfang getroffen haben, zeigen die Eihöhle als ein vollkommen regelmäßiges Rechteck mit abgerundeten Ecken, so daß also das Objekt wohl fast in der Längsrichtung getroffen sein dürfte.

Das ganze Ei ist, wie das auch bei den Präparaten von Peters und Leopold der Fall ist, auf der Kuppe eines Deciduabeetes angesiedelt und gehört zu den sogenannten oberflächlich implantierten Eiern, d. h. es ist nicht tief in die Decidua eingesunken, sondern liegt direkt unter der Oberfläche und hat offenbar gegen die Uterushöhle eine deutliche Hervorwölbung gebildet, wie das aus den Übersichtsbildern der Schnitte, welche die größte Peripherie getroffen haben, hervorgeht. (Auf der Abbildung ist keiner dieser Schnitte gezeichnet, sondern aus Rücksicht auf die Embryonalanlage und ihren Haftstiel, einer der weiter gelegenen, wo die Eihöhle schon nicht mehr rechteckig, sondern mehr oval gestaltet ist.)

An einigen Stellen des auf der Höhe des Schleimhauthügels gelegenen Teiles des Eiperipherie gewinnt man den Eindruck, daß hier durch die Kurette (ich gebrauchte das stumpfe Instrument nach Roux-Martin) oberflächlich das Epithel und vielleicht auch einige Zellagen abgeschürft sind. Jedoch ist dadurch keine auch noch so geringe Verletzung des Eies selbst entstanden.

Die Decidua.

Die Decidua meines Präparates ist naturgemäß nicht in toto in den Schnitten enthalten, doch fiel schon bei der Kurettage die große Menge der Schleimhaut auf, welche als Bestätigung der vorher angenommenen Endometritis angesehen wurde.

Trotzdem die einzelnen Partikel wirr durcheinander liegen, finden sich doch genügend Stellen, an denen die Mukosa in ihrer ganzen Dicke quer getroffen ist, vom Oberflächenepithel bis an die Muskularis, z. B. in den Schnitten 39—45.

Hier ergibt sich, auch fern von dem Ei, doch eine deutliche Trennung in oberflächliche Kompakta und tiefer gelegene Spongiosa, wie sie meist beschrieben wird. Peters hat allerdings an seinem Präparat an Schnitten fern vom Ei diese Einteilung noch nicht machen können, doch haben Hitschmann und Adler[1]) sogar bei den einfachen, ohne Gravidität einhergehenden prämenstruellen Veränderungen die temporäre Ausbildung einer Kompakta und Spongiosa beschrieben. Ich muß daher diese Trennung auch für mein Objekt als normal annehmen, gegenüber der Petersschen Schilderung.[2]) Die Dicke der ganzen Decidua beträgt etwa 6,5 mm, gemessen an reinen Querschnitten (Schnitt 39).

[1]) Verh. d. XII. Gynäkologen-Kongresses, Dresden 1907. Ref. Zentralblatt f. Gyn. 1907, No. 26.

[2]) l. c. S. 11—17.

Die Kompakta hat nur etwa ein Drittel der Dicke der Spongiosa, doch erstrecken sich von ersterer aus zapfenförmig solide Gewebsbalken in die Tiefe bis gegen die Muskularis, welche die Spongiosa in einzelne Abschnitte teilen und den aus der Tiefe der Oberfläche zu strebenden Gefäßen, besonders den Arterien, als Stützmantel dienen.

Die Kompakta besteht aus größeren soliden Zellterritorien, die Spongiosa im wesentlichen aus eng aneinander liegenden, vielfach gewundenen und geschlängelten Drüsenschläuchen, mit meist nur ganz schmalen, stellenweise nur aus einer einzigen Zeile spindeliger Zellen bestehenden Stützbalken, welche nur in größeren Abständen durch die geschilderten, von der Muskularis zur Kompakta aufsteigenden breiteren Bindegewebspfeiler abgelöst werden.

Die Zellen der Kompakta entsprechen auch bei unserem Objekt noch nicht den Bildern, welche wir bei einer ausgebildeten Decidua, z. B. im zweiten Graviditätsmonat, zu sehen gewohnt sind.

Die Hauptmasse der Zellen besteht aus runden bis ovalen, teilweise auch spindel- und sternförmigen Elementen mit rundem oder ovalem Kern, der nur selten die ganze Zelle ausfüllt, vielmehr meist noch einen deutlichen Zelleib mit gut sichtbaren Konturen frei läßt. Dazwischen liegen teils zerstreut, teils in deutlichen, dicht gedrängten Häufchen vereinigt, kleine runde Zellen, mit rundem, kräftig tingiertem Kern und schmalem Protoplasmasaum, die ganz das Aussehen von Lymphozyten haben. Man findet sie überall zerstreut, ohne daß sie etwa in der Umgebung der Gefäße besonders zahlreich zu sehen wären. Auch im Oberflächen- und Drüsenepithel, anscheinend dasselbe durchwandernd, werden sie vielfach gefunden. Polynukleäre Leukozyten konnte ich in der Decidua dieses Eies nicht nachweisen.

Hitschmann und Adler[1]) haben neuerdings bei dem Studium der normalen zyklischen Veränderungen der Uterus-

[1]) Verh. d. XII. Gynäkologen-Kongresses, Dresden 1907. Ref. Zentralblatt f. Gyn. 1907. No. 26, S. 784.

schleimhaut auf das normale Vorkommen dieser Rundzellen in der Mukosa erneut aufmerksam gemacht und zu ihrer Unterscheidung von den nur bei echten Entzündungen sich zeigenden Plasmazellen die Technik angegeben. Leider ist es nicht mehr möglich, diese Methode noch nachträglich hier anzuwenden, jedoch seien künftige Beobachter junger Stadien auf diese einfachen und in ihren Resultaten anscheinend sicheren Differenzierungsmethoden hingewiesen.

Dicht unter der Oberfläche am deutlichsten, dagegen nach der Tiefe hin mehr und mehr abnehmend, im ganzen auf die Kompakta beschränkt, findet sich zwischen den Deciduazellen eine feingeronnene Masse, also eine Ödemflüssigkeit, welche die Elemente der Decidua auseinanderdrängt und isoliert. Diese ödematöse Durchtränkung, ist auch in den obersten Schichten nicht gleichmäßig, sondern an verschiedenen Teilen der Decidua von größerer oder geringerer Deutlichkeit. Die nächste Umgebung des Eies ist, abgesehen von der noch zu schildernden eigentlichen Umlagerungszone, durchaus nicht durch ein stärkeres Ödem gekennzeichnet, dagegen ist die Durchsetzung mit Lymphozyten hier entschieden eine etwas reichlichere als in der übrigen Decidua. Auf die Ursache dieser Erscheinung werde ich noch später zurückkommen.

Blutaustritte finden sich bei meinem Objekt in der Deeidua nirgends, abgesehen von der Umlagerungszone (s. d. Kapitel).

In der Tiefe, d. h. im spongiösen Teil der Decidua, fehlt das beschriebene Ödem ganz. Auch die Stromazellen nehmen hier entschieden an Größe ab, um schließlich in den schmalen Septen zwischen den Drüsenlumina als schlanke spindelige Elemente zu erscheinen.

Die Drüsenschläuche sind in den oberflächlichen Schichten der Kompakta relativ spärlich, d. h. im Verhältnis zur Spongiosa, aber doch nicht so selten, wie in einer ausgebildeten Decidua. Entgegen den Verhältnissen bei dieser, wo die Ausführungsgänge gerade und enge die Kompakta durchsetzen, sind

am vorliegenden Präparat auch auf reinen Querschnitten die Drüsenschläuche in der Kompakta geschlängelt und zeigen die bekannte Sägeform mit den weit ins Lumen vorspringenden, epithelbesetzten schmalen Stromaleisten. Das Verhalten ist also ähnlich, wie bei Peters, der ebenfalls die noch relativ große Häufigkeit und die Schlängelung der Drüsengänge in der Kompakta betont.[1])

Der Inhalt der Drüsen besteht aus geronnenem Sekret, untermischt mit Kerntrümmern abgestoßener Epithelzellen. Einige Drüsenlumina, besonders in der Umlagerungszone, enthalten auch geronnenes Blut.

Vielfach sieht man auch Drüsen, die weit vom Ovulum entfernt liegen, mit offenbar frischem Blut angefüllt, doch lege ich auf diesen Befund kein weiteres Gewicht, weil er durch die Kurettage verursacht sein kann.

Wo aber die Blutfüllung der Drüsen deutlich älter ist, wo an ihr Gerinnung festgestellt werden kann, entspricht sie den Befunden auch anderer Autoren. Siegenbeek van Heukelom[2]) beschreibt dieselbe Erscheinung, läßt aber unentschieden, ob es sich bei seinem etwas verletzten Ei etwa um pathologische Blutergüsse handelt. Dagegen beschreibt Frassi Blut in den Drüsen der Decidua basalis seines unverletzten Eies und weist zugleich den offenen Zusammenhang des intervillösen Raumes mit vom fötalen Ektoblasten eröffneten Drüsen nach, so daß hier eine einwandsfreie Erklärung für das Blut in den Drüsen vorliegt. Auch Leopold[2]) hat Blut in den Drüsen gefunden, doch kann dieser Befund aus schon erörterten Gründen als wahrscheinlich pathologisch nicht zum Vergleich herangezogen werden. Daß aber normalerweise in jungen Stadien der Gravidität auch des Menschen geronnenes Blut in den Drüsen vorkommt, ist durch meine und Frassis Befunde ge-

[1]) l. c. S. 11.

[2]) Über ein sehr junges menschliches Ei in situ. Leipzig, 1906. **Hirzel**, S. 6—29.

sichert. Ich komme bei der Schilderung der Umlagerungszone darauf noch zurück.

Das Oberflächenepithel ist fast überall gut erhalten. Die Kerne sind basal gerückt, der Protoplasmaleib hoch, oft mit einem überquellenden Sekrettropfen bedeckt. Nur auf dem Eihügel in der Nähe des Schlußkoagulums wird das Epithel flacher, kubisch, zuletzt fast platt.

Ebenso wie das Oberflächenepithel verhält sich auch durchweg das Drüsenepithel, das meist büschelförmig den schmalen in das Drüsenlumen vorspringenden Bindegewebsleisten aufsitzt und oft an der Basis schmaler ist, als an der Spitze. Abschnürungen im Innern der Drüse und Zerfall solcher Leisten, wie sie Bonnet[1]) als präparierenden Vorgang für die Assimilierung des maternen Gewebes (gewissermaßen „opsonierend“[2]) zur Ernährung des Eies beim Hunde beschreibt und abbildet, habe ich nicht finden können außer in der Umlagerungszone. Über die Veränderungen der Drüsen in der für diese Vorgänge allein in Betracht kommenden Umlagerungszone werde ich bei Beschreibung derselben berichten.

Der Bürstenbesatz, den Peters[3]) an seinem Ei vielfach in Resten an den Drüsenepithelien nachgewiesen hat, konnte von mir nicht mehr gefunden werden. Das könnte vielleicht auch an der Alkoholfixierung liegen. Andererseits ist aber auch durch viele andere Beobachtungen erwiesen, daß der Zilienbesatz in der Gravidität jedenfalls sehr bald schwindet.

Nicht selten ist der Epithelbelag der Drüsen durch die rasche Fixierung in toto ein Stück von der Unterlage abgehoben. An solchen Stellen sieht man an günstigen Schnitten vielfach eine deutliche Basalmembran.

---

[1]) Arch. f. Anat. u. Phys. Anat. Abt. 1898, S. 12.

[2]) Der von Wright neuerdings zur Erläuterung der Wirkung bestimmter Serumstoffe auf Bakterien eingeführte Ausdruck „opsonieren = zum Mahle vorbereiten“ kann mutatis mutandis außerordentlich treffend auch für viele Vorgänge in der Umgebung wachsender junger Eier angewendet werden.

[3]) l. c. S. 14.

Die Arterien der Decidua steigen in den bekannten, korkzieherartigen Windungen innerhalb der soliden Gewebsstränge, welche überall auch durch die Pars spongiosa von der Muskularis zur Oberfläche ziehen, bis unter die letztere empor. Sie haben eine deutliche eigene Wand bis direkt unter die Oberfläche, sind kontrahiert und enthalten nur wenig Blut. Die Venen stellen überall sehr weite, nur von einem Endothelrohr ausgekleidete, mäßig reichlich mit Blut gefüllte sinuöse Räume dar, die aber in der Nähe des Eies, abgesehen von der Umlagerungszone, nicht stärker ausgeprägt sind, als in den entfernteren Partien. Namentlich in den spongiösen Teilen der Mukosa drängen sich die Venen oft als breite Blutlakunen zwischen die sonst nur durch schmale Bindegewebszüge getrennten Drüsen, so daß Drüsen und Venen nur durch feinste Membranen getrennt erscheinen. Die Möglichkeit, daß an solchen Stellen schon bei ganz geringen Druckerhöhungen im Kreislauf oder kleinsten Läsionen ein Durchreißen dieser zarten Septen und ein Einbruch von Blut in die Drüsen stattfinde, liegt sicher sehr nahe, doch ist es mir nicht gelungen, einen solchen Vorgang festzustellen, ich würde ihm auch bei meinem Objekt angesichts der Kurettage keinen besonderen Wert beilegen, mache aber künftige Untersucher in situ gewonnener Eier darauf aufmerksam.

Daß die Deciduazellen sich aus den Stromazellen des Endometrium durch Vergrößerung der einzelnen Elemente umbilden, ist eine jetzt allgemein akzeptierte Annahme. Jedoch ist es schwer, sich vorzustellen, daß eine so bedeutende Volumzunahme der Decidua, wie sie bei Graviditäten des ersten und zweiten Monats erfolgt, allein durch Vergrößerung der vorhandenen Zellen, durch Ödem und Hyperämie zustande kommt. Es muß vielmehr auch eine Vermehrung der Zellen stattfinden.

Wie diese erfolgt, darüber liegen nur ganz vereinzelte Mitteilungen vor. Leopold[1]) glaubte an den Deciduazellen direkte Kernteilung beobachtet zu haben, auch Peters[2]) sah bei

[1]) Arch. f. Gyn. 1877.

[2]) l. c. S. 15.

seinem so viel früheren Stadium mit noch ganz wenig ausgebildeten decidualen Veränderungen keine Mitosen, jedoch stellenweise Zellen mit zwei Kernen und ist deshalb gleichfalls geneigt, direkte Kernteilung anzunehmen. Siegenbeek[1]) sah keine Mitosen in der Decidua, was er ausdrücklich erwähnt. Marchand[2]) glaubt für seine großen Deciduazellen ebenfalls eine direkte Kernteilung annehmen zu müssen.

Dagegen sind Marchand und Bonnet die einzigen Autoren, welche bisher Mitosen in der Decidua beschrieben haben. Ersterer schildert[3]) als die von ihm sogenannten großen Deciduazellen Exemplare von 30—40 μ Durchmesser mit zwei Kernen, „von denen manche zwischen den Kernen eine feine Grenzlinie oder Scheidewand erkennen läßt". Mitosen sind in diesen großen Zellen nicht zu sehen, auch hat Marchand keinen Kern im Zustand der Abschnürung finden können.

Vielfach, besonders in der tieferen Schicht, beschreibt Marchand sehr viel kleinere Zellen mit dunklem Protoplasma und dunkleren Kernen, die er für die Vorstufen der Deciduą hält. Diese zeigen zahlreiche Mitosen: Knäuelfiguren, Äquatorialsterne, Dyaster usw. Die sehr schönen Abbildungen lassen an der Richtigkeit dieser Beobachtung, welche an kurettiertem, lebensfrisch in Flemmingscher Mischung fixiertem Material aus einem frühen Stadium der Schwangerschaft gemacht ist, keinerlei Zweifel zu.

Bonnet[4]) erwähnt, daß man in der Decidua „da und dort vereinzelte Mitosen findet", ohne jedoch näher darauf einzugehen.

Diesen Befund bin ich in der Lage, an meinem Objekt zu bestätigen und zu ergänzen.

Es fanden sich nämlich in der Decidua nicht seltene, gut erhaltene Mitosen in den Deciduazellen, hauptsächlich Mutter-

---

[1]) Arch. f. Anat. u. Physiol., Anat. Abt. 1898, S. 9.

[2]) Arch. f. Gyn. Bd. 72, S. 3 u. 4 des Sonderabdrucks.

[3]) Arch. f. Gyn. Bd. 72, S. 3 u. 4 des Sonderabdrucks.

[4]) Monatsschr. f. Gebh. u. Gyn. Bd. XVIII. S. 35.

sterne und Dyasterformen (vgl. Fig. 20). Hier ist auch ein sehr schöner Dyaster mit schon eingeschnürtem, also in Teilung begriffenem Protoplasmaleib zu sehen. Zum Studium der Mitosen, die nicht ganz leicht zu finden sind, eignen sich am besten solche Partien, bei denen durch das Ödem die Zellen aneinander gedrängt und isoliert sind. Es wäre nicht undenkbar, daß in den von Marchand, Peters, Leopold geschilderten Befunden die Zellen mit zwei Kernen nur Endstadien mitotischer Teilung mit noch nicht ganz vollendeter Zelleibabschnürung darstellen. Da indessen bei meinem Präparate die größeren Deciduazellen Marchands noch nicht ausgebildet waren, kann ich darüber kein Urteil abgeben. An den Schnitten aus der schon erwähnten, lebensfrisch in Zenker fixierten Decidua der vierten Woche habe ich Mitosen oder zweikernige Zellen nicht finden können. Nirgends finden sich Mitosen in der Umlagerungszone des Eies.

Merkwürdigerweise finden sich Kernteilungsfiguren im Epithel der Decidua nur äußerst spärlich.

Es ist mir trotz eifrigen Suchens nur an zwei Stellen geglückt, solche nachzuweisen, trotzdem doch die Drüsen in einem entschiedenen Wucherungs- und Vergrößerungszustande begriffen sind.

Pfannenstiel[1]) erwähnt „zahllose Mitosen" im Drüsenepithel, im Gegensatz zu dem mitosenlosen Deckepithel, und auch bei Tieren (Bonnet[2]), Hund) sind sie in allen Teilen der Drüsen häufig. Um so merkwürdiger ist das fast vollkommene Fehlen der Mitosen in den Epithelien meines sonst so reich an Kernteilungsfiguren befundenen Präparates. Aber auch Bonnet[3]) konnte, im Gegensatz zu Pfannenstiels eben zitierter Angabe, in dem dem Chorion anhängenden Stück der Decidua einer jungen menschlichen Fruchtblase Mitosen der Drüsenepithelien beim menschlichen Ei nicht finden. Er vermutet nach seinen Erfahrungen bei Tieren, daß sie in den tieferen Schichten der

[1]) v. Winckels Handbuch der Geburtsh. Bd. I, S. 209.

[2]) Anat. Hefte. Bd. 20, S. 353.

[3]) Monatsschr. f. Gebh. u. Gyn. Bd. XVIII, S. 36.

Spongiosa zu finden sein würden. Aber auch dort konnte ich sie nicht nachweisen. Man kann sich diese Tatsache nur so erklären, daß die Fixierung die Drüsenepithelien ganz zufällig im Zustande der Ruhe überrascht hat. Es ist dies ein, wenn auch nicht häufig, so doch unzweifelhaft auch an sonst sehr mitosenreichen Geweben konstatiertes Verhalten (Stöhr[1]). Man könnte aber darin auch eine Bestätigung der Tatsache sehen, daß eben das Epithel in der Gravidität bald großenteils zugrunde geht und daß die produktiven Veränderungen der Mukosa, die ja prämenstruell immer eintreten, mit Implantation des Ovulum ihren Abschluß schon gefunden haben.

Das Fehlen der Mitosen im Oberflächenepithel wird von allen Untersuchern, auch bei Tieren (Bonnet, Hund[2]) bestätigt. Es hängt das wohl damit zusammen, daß das Oberflächenepithel im weiteren Verlaufe der Gravidität bald verschwindet.

Wie aus der vorstehenden Schilderung hervorgeht, hat das Ei an der Decidua in seiner weiteren Umgebung (von der Umlagerungszone sehe ich einstweilen ab) noch keinerlei charakteristische Veränderungen hervorgerufen.

Die Decidua entspricht in ihrem morphologischen Verhalten durchaus dem Bilde, wie es von Hitschmann und Adler[3]) für die vor jeder Menstruation eintretenden prämenstruellen Veränderungen beschrieben ist. Nicht das Ei, resp. der Eintritt der Schwangerschaft hat erst diese Veränderungen hervorgebracht, sondern sie sind vor jeder Menstruation vorhanden, um sich entweder zurückzubilden, wenn keine Gravidität eintritt, oder sich in der bekannten Weise weiter auszugestalten, wenn eine Befruchtung erfolgt ist, und so wissen wir jetzt, daß das befruchtete Ei bei seinem Eintritt in den Uterus die geschilderten Vorbereitungen zu seiner Aufnahme bereits vorfindet. Diese Vorbereitungen

---

[1]) Lehrbuch d. Histologie. IX. Aufl., S. 51.

[2]) Anat. Hefte. Bd. 20, S. 350/351.

[3]) Verh. d. XII. Gyn. Kongresses, Dresden 1907. Ref. Zentralbl. f. Gyn. 1907, No. 26.

sind im wesentlichen produktiver Natur. Verdickung der Schleimhaut, Vergrößerung der Drüsen, starke Hyperämie, Mitosen. Die vom Ei selbst in seiner nächsten Umgebung hervorgebrachten Veränderungen dagegen, die in der Umlagerungszone statthaben, sind, wie noch gezeigt werden soll, im Gegenteil hierzu regressiver Natur, das Ei baut die produktiv veränderte Schleimhaut zu seiner Ernährung ab. Darin besteht in der frühesten Zeit die Einwirkung des Eies auf seine nächste Umgebung, nicht in den an der entfernteren Mukosa erkennbaren Veränderungen.

Ganz ähnliche Vorgänge, wie sie an diesen frühen graviden menschlichen Uteri beschrieben und auch für die prämenstruelle Zeit von Hitschmann und Adler angegeben werden, sind auch bei Tieren festgestellt. Ich verweise hier auf Bonnet[1]), Beiträge zur Embryologie des Hundes, wo auch die einschlägige vergleichend-anatomische Literatur ausführlich behandelt ist.

Auch Bonnet beschreibt für die Hündin die Veränderungen in der Brunst und in der Zeit der ersten Anlagerung der Keimblasen als Hyperämie und ödematöse Schwellung der Schleimhaut, deren Epithel zilienlos ist, Verlängerung und beginnende Aufknäuelung der Uterindrüsen, kleinste mikroskopische Blutungen in die Schleimhaut, also Veränderungen, wie wir sie auch beim menschlichen Weibe als für die prämenstruelle resp. menstruelle (Blutungen!) Zeit als charakteristisch kennen*).

---

[1]) Beiträge zur Embryologie des Hundes, II. Forts. Anat. Hefte (Merkel-Bonnet), 20. Band, S. 327ff.

*) Anmerkung bei der Korrektur. Ich verweise hier ausdrücklich auf diese für die vergleichende Anatomie nicht nur der Eiimplantation und Eiernährung, sondern vor allem auch der menstruellen und prämenstruellen Veränderungen so sehr wichtige Arbeit, weil dieselbe den Gynäkologen großenteils unbekannt zu sein scheint. So sagen Hitschmann und Adler, nachdem sie auf die Ähnlichkeit der Vorgänge bei der Menstruation des menschlichen Weibes und der Brunst der Hündin hingewiesen haben. „So weit wir in die Literatur Einsicht nehmen konnten, fehlt darüber jede Angabe" (l. c. S. 55). Die Herren Autoren seien daher ausdrücklich auf diese Arbeit aufmerksam gemacht.

Die Eieinbettung.

Die Einbettung des Eies in der Decidua ist von denjenigen Autoren, welche gleich junge und jüngere Stadien, wie das vorliegende bearbeitet haben (Peters, Graf v. Spee, Beneke, Leopold, Siegenbeek) übereinstimmend so dargestellt worden, daß in der Decidua eine mehr oder weniger große Lücke besteht, durch welche das Ei in die Schleimhaut hineingeraten ist. (Ich will mich nicht präziser ausdrücken, weil über das „wie" dieses Hineingeratens noch große Meinungsverschiedenheiten bestehen.) Die Lücke der Decidua wird dann durch einen Pfropf aus koagulierten roten Blutscheiben, Fibrin und Leukozyten verschlossen, den Peters wegen seiner Form „Gewebspilz", Bonnet wohl zutreffender als „Schlußkoagulum" bezeichnet hat. Nach der von Graf v. Spee für Cavia sicher festgestellten Tatsache, daß sich hier das Ovulum nicht in eine Drüse, sondern unter Durchbrechung und Auflösung des Oberflächenepithels in das Stroma der Mukosa einsenkt, hat man diesen Schluß auch für den Menschen gezogen, obgleich ein strenger Beweis dafür nicht erbracht ist. Man findet allerdings bei den oben zitierten Autoren das Ei jeweils in dem Stroma der Schleimhaut eingebettet und an dem es umgebenden maternen Gewebe keine Spur von Epithel mehr (eine Ausnahme macht hier His[1]), der einmal Eipthel nachgewiesen haben will). Allein es ist noch durchaus nicht festgestellt, ob nicht etwa, wie bei der Maus (Burkhardt[2]), Kolster[3]) das Ovulum in eine offene Drüse hineingerät und sofort das Epithel vollkommen zerstört.

Jedenfalls finden wir alle jungen Eier in einem epithellosen Hohlraum in der Schleimhaut liegen, mit dessen Wänden sie durch den fetalen Ektoblasten fest verbunden sind. Zwischen dessen Säulen und dem maternem Gewebe liegt der meist mit

[1]) Arch. f. Anat. u. Phys., Anat. Abt., 1897.

[2]) Arch. f. mikroskop. Anat. Bd. 5, 1901.

[3]) Anat. Hefte 1901, H. 59.

Blut gefüllte intervillöse Raum. Die Uterindrüsen ziehen auf Übersichtsbildern bogenförmig um das Ei herum und münden dann auf der Uterusoberfläche, nicht im intervillösen Raum.

Diese Verhältnisse lassen sich an dem Ei von Peters sowohl als auch an dem Präparat Leopolds, trotz der Durchblutung, nach den beigegebenen Abbildungen gut verfolgen, während für die übrigen jungen Eier nur die kurzen Angaben der Referate vorliegen.

Bei meinem Präparat lassen sich gleichfalls die Drüsen und auch zum Teil die stark gefüllten und ausgedehnten Venensinus als bogenförmig das Ei umgebend und die Drüsen frei an der Oberfläche der Mukosa mündend erkennen.

Das Ovulum liegt auch bei mir bereits vollkommen umschlossen von einer mütterlichen Gewebsschicht und steht nirgends in Verbindung mit dem Cavum uteri. Ich kann daher auch an meinem Präparat eine Decidua basalis und capsularis unterscheiden, welche in der nächsten Umgebung des Eies, ohne Unterschied der einzelnen Teile, im allgemeinen die noch näher zu schildernde Struktur der Umlagerungszone angenommen haben. Das Ovulum liegt nicht tief in der Schleimhaut, sondern es bildet mit dieser einen deutlichen hügelartigen Vorsprung in das Cavum uteri, gehört also zu den oberflächlich eingebetteten Eiern.

Im Gegensatz dazu unterscheidet man bekanntlich die tief eingebetteten Eier, welche nur wenig oder gar nicht über die Schleimhautoberfläche hervorragen, zu den letzteren gehört das Peters sche Ei, zu den ersteren das Leopold sche, Siegenbeek sche, v. Spee sche.

Die Verhältnisse des Schlußkoagulums sind nicht ganz so deutlich, wie an den in situ gewonnenen Präparaten. Während an diesen das Koagulum mehr oder weniger ausgesprochen sich über das Niveau der Schleimhautoberfläche erhebt, ist bei mir die entsprechende Stelle ganz leicht eingedrückt, und in der

kleinen Konkavität der Oberfläche liegt frisches Blut mit Gewebstrümmern, Epithelien usw., die offenbar zufällig bei der Fixierung hierher gelangt sind. Beneke hat an seinem Objekt in dieser Beziehung noch mehr Glück gehabt, als ich. Ich muß jedoch ausdrücklich hervorheben, daß irgend eine Verletzung oder gar Zerreißung der Gewebe an meinem Präparat auch im Bereich dieser kleinen Delle vollkommen fehlt.

Bei Verfolg der Serie meines Präparates kommt man schon bald, etwa von Schnitt 18 ab, an eine Partie der Decidua capsularis, welche ein wesentlich anderes Bild gewährt, als die übrige direkte Umgebung des Eies, die Umlagerungszone. Während in dieser, allerdings mit den noch zu besprechenden Veränderungen, doch alle Teile der Decidua, Gewebe, Drüsen, Kapillaren, vorhanden sind, ist an den betreffenden Teilen von einem eigentlichen Gewebe nicht mehr die Rede. Bei vollkommenem Fehlen von Drüsen und Kapillaren sieht man hier eine mit Eosin stark rot gefärbte Schicht aus koagulierten roten Blutscheiben, mit Fibrinnetzen durchzogen und von sehr zahlreichen Leukozyten durchsetzt (vgl. Fig. 16). Dazwischen liegen vereinzelt, unregelmäßig durcheinander undeutlich konturierte Zellen mit zum Teil verklumpten, zum Teil zerfallenen Kernen, offenbar Zellen der Umlagerungszone, resp. früher der Decidua. Nach den Seiten hin geht diese Masse aus Fibringerinnseln, koaguliertem Blut und degenerierenden Zellen ganz allmählich in die Umlagerungszone über, ohne daß eine scharfe Grenze zu ziehen möglich wäre. Das Oberflächenepithel fehlt auf diesem Teil der Kapsularis vollständig, zu beiden Seiten, an den kleinen Stufen, die durch die Eindellung des Eies entstanden sind, beginnt es wieder, aber nicht zylindrisch, sondern als kubisches, zum Teil fast plattes Epithel (vgl. Fig. 16, OE).

Die Säulen und Bänder des fötalen Ektoblasten legen sich von innen her an diesen Teil der Peripherie ebenso an, wie an allen übrigen Abschnitten (vgl. Fig. 16, FE), nirgends sieht man eine Verwerfung oder Zerreißung des Gewebes, ein Umstand, der wesent-

lich dazu beiträgt, eine Verletzung bei der Kurettage als nicht geschehen anzunehmen.

Ich stehe nicht an, die geschilderten Partien der Eiperipherie als Schlußkoagulum und als gleichbedeutend mit den ähnlichen Gebilden bei Peters und Leopold, Graf v. Spee und Beneke anzusehen. Denn der Umstand, daß bei mir diese Partie eine Eindellung, bei Peters und Leopold eine Auflagerung bildet, kann nicht schwer ins Gewicht fallen, da Graf v. Spee[1]) an seinem in situ gewonnenen Präparat ebenfalls eine Delle beschreibt, welche „durch ein flach ausgebreitetes Blutgerinnsel (Fibrin mit eingeschlossenen Leukozyten und roten Blutkörperchen) versiegelt ist". Also ganz die Verhältnisse, wie an meinem Präparat.

Ich nehme danach an, daß an dieser Stelle das Ei durch das „Implantationsloch" in die Mukosa eingebrochen ist und daß sich dieser Defekt durch Blutung geschlossen hat.

Die Ausdehnung dieses Gebildes beträgt im Maximum 1,7 mm (Schnitt 28—30), gemessen von den Stellen aus, wo auf beiden Seiten wieder Gefäße und Drüsen erkennbar sind. Es ist dies Maß wesentlich größer, als von den übrigen Autoren angegeben. Graf v. Spee fand an seinem Präparat als größten Durchmesser des Implantationsloches 0,8 mm, wobei der Autor annimmt, daß es noch nachträglich vielleicht von dem wachsenden Ei gedehnt worden sei.

Auch bei mir könnte diese Annahme zutreffen. Ich glaube aber, daß das Implantationsloch gar nicht im ganzen Bereich des Schlußkoagulums meines Präparates zu suchen ist, sondern daß es nur einen Teil desselben eingenommen hat und die größere Ausdehnung des Koagulums durch eine stärkere, bei dem Durchbruche stattgehabte Blutung leicht erklärt werden kann. Solche Blutungen finden sich auch sonst vielfach in der Umgebung des Eies. Sie haben dann die Zellen der Umlagerungszone auseinandergedrängt und diese liegen, wie bei Peters, inmitten

[1]) Verh. d. XI. Gynäk.-Kongresses Kiel 1905. S. 422.

des geronnenen Blutergusses als der Degeneration anheimfallende Gebilde.

Diese Annahme wird ferner gestützt durch die Größe des Schlußkoagulums in meinem Falle. Während Graf v. Spee es auf höchstens 0,8 mm, vielleicht später noch gedehnt, also anfänglich noch kleiner annimmt, findet Leopold überhaupt nur einen spaltförmigen Einsenkungstrichter, der von roten Blutscheiben erfüllt ist. Peters gibt den Durchmesser der Einbruchspforte bei seinem Ei auf 1 mm an.

Er sowohl, wie auch Leopold beschreiben aber, daß die Decidua über dem Ei später wieder fast geschlossen ist. Bei Leopold reichen die Deciduazellen bis dicht an den Einsenkungstrichter heran, bei Peters[1]) finden sich zwischen den Blut- und Fibrinmassen des „Gewebspilzes" große „teils sternförmige, teils langgezogene Bindegewebszellen". „Vereinzelte dieser Bindegewebszellen sind also bedeutend vergrößert, enthalten einen oft in Fragmentation begriffenen, tief tingierten Kern", also ganz die Befunde, wie auch ich sie geschildert habe.

Damit stimmen auch im großen und ganzen die Befunde überein, die Hubrecht[2]) bei Erinaceus erhoben hat und die Peters[3]) ausführlich zitiert.

Ebenso wird nach Burkhardt[4]) und Kolster[5]) bei der Maus die Schleimhautbucht, in welche sich das Ei unter Zerstörung des Oberflächenepithels eingesenkt hat, durch Vereinigung des Stromas der Mukosa gegen das Uteruslumen hin abgeschlossen.

Nach diesen analog den meinigen gemachten Beobachtungen bei jungen menschlichen Fruchtblasen und nach den ganz ähnlich verlaufenden Vorgängen bei Igel und Maus nehme ich an, daß auch

---

[1]) l. c. S. 30.

[2]) The Placentation of Erinaceus Europaeus Quart. Journ. of mikrosk Science. XXX, Dec. 1889.

[3]) l. c. S. 25ff.

[4]) Arch. f. mikroskop. Anat. Bd. 57, 1901.

[5]) Anat. Hefte. Bd. 68, 1903.

bei meinen Präparaten die Einsenkung durch eine sehr kleine Lücke in der Mucosa uteri stattgefunden hat und die umgebenden Teile der Umlagerungszone durch den beim Durchbruch entstandenen Bluterguß zum Teil zerstört, jedenfalls aber stark auseinandergedrängt und in ihrer Vitalität erheblich beeinträchtigt worden sind. Eine Notwendigkeit zu der Annahme, daß die ganze, in dieser Weise veränderte Zone als Implantationsloch gedient habe, besteht keineswegs, vielmehr ist es durchaus wahrscheinlich, daß auch bei mir diese Öffnung nur sehr klein gewesen ist.

Die Fruchtblase und ihre Hüllen.

Ehe ich die Veränderungen beschreibe, welche die Decidua in der nächsten Umgebung des Eies, in ihrem als Umlagerungszone zu bezeichnenden Anteil erfährt, empfiehlt es sich der besseren Übersicht halber, erst das Ei selbst und seine Hüllen zu schildern, weil diese in ihren peripherstenAnteilen so unlösbar mit der Umlagerungszone verflochten sind, daß nur eine gemeinsame Schilderung ein klares Bild der komplizierten Verhältnisse geben kann.

Die Wand der Keimblase besteht aus einer etwa 4—5 Zellen breiten Schale von fetalem Mesoblast, dem Chorion (Somatopleura), welches nach außen von dem doppelschichtigen fetalen Ektoblasten überzogen wird. Die Mesoblastschale hat eine feine fibrilläre Struktur mit weiten Maschen. Ihre Zellen sind meist von langer, spindeliger Form, seltener oval, manchmal sternförmig, mit vielfachen Ausläufern versehen und zuweilen untereinander anastomosierend. In den Maschen der Fibrillen liegt eine feinkörnig geronnene Interzellularsubstanz. Während peripher der Mesoblast sich scharf gegen den Ektoblastüberzug absetzt, löst er sich nach innen hin ganz allmählich in eine feinkörnig geronnene Masse auf, welche das Lumen der Keimblase zum allergrößten Teil ausfüllt. Nur ganz vereinzelt durchziehen

Fibrillen mit spärlichen Zellen guirlandenartig den Hohlraum, um zum Teil an anderen Stellen der Wand, zum Teil auch an der Embryonalanlage zu inserieren. Diese letztere liegt an dem der Decidua basalis zugekehrten Teil der Keimblase, und zwar sehr dicht an der Mesoblastschale, mit welcher sie durch einen Haftstiel zusammenhängt. Dieser hat dieselbe morphologische Struktur wie die Mesoblastschale. (Vgl. über diese Verhältnisse die Figg. 1 u. 17 sowie die Schilderung der Embryonalanlage S. 102 ff.) Weder in der Mesoblastschale, noch in der Embryonalanlage, noch in dem Haftstiel lassen sich Gefäße nachweisen (vgl. auch Schilderung der Embryonalanlage). Dagegen finden sich in allen Teilen des Mesoblasten zahlreiche, gut erhaltene Mitosen in verschiedenen Formen (vgl. Fig. 12), meist Monaster und Dyaster.

Die Maße der Keimblase, gemessen bis zum äußeren Rande der Bindegewebsschicht, d. h. bis zum Beginn des Ektoblasten, im Schnitt 73 2,5 : 2,2 mm, im Schnitt 80 (vgl. Fig. 1) 2,2 : 2,1 mm.

Die Höhe beträgt etwa 1,0—1,1 mm, läßt sich aber nicht ganz genau bestimmen, wegen ungleicher Schnittdicke und Ausfallen einzelner Schnitte.

Die Form der Keimblase ist an den Schnitten der größten Ausdehnung die eines Rechtecks mit abgestumpften Ecken und größter Ausdehnung (2,5 mm) in der Richtung von der Capsularis zur Basalis, etwas schmaler (2,2 mm) in der Quere. In dem auf Fig. 1 abgebildeten Schnitt 80 ist die Form schon mehr oval.

Die Mesoblastschale der Keimblase ist nun nach außen hin überzogen vom fetalen Ektoblasten in einer doppelten Schicht, der Grundschicht (Langhanssche Zellschicht der Autoren) und der Deckschicht (Syncytium der Autoren).

Die nunmehr folgende Schilderung der histologischen Einzelheiten des fetalen Ektoblasten entnehme ich zum Teil auch den Präparaten eines durch Operation zufällig gewonnenen und völlig

lebensfrisch in Zenker scher Flüssigkeit fixierten Eies aus der vierten Schwangerschaftswoche.

Zunächst dem Mesoblasten liegt nach außen die Grundschicht, bestehend aus teils runden, teils ovalen, manchmal auch tonnenförmigen Exemplaren mit deutlichen Zellgrenzen und hellem, nur wenig gefärbtem Protoplasma. Ihre Kerne sind meist gut tingiert, mit einem deutlichen Chromatinnetz versehen, mit einem oder zwei Kernkörperchen. Sie liegen zum Teil dicht aneinander, oft auch gegenseitig sich abplattend, zum Teil aber lassen sie auch kleine Intervalle zwischen sich, in welche dann die Deckschicht hineinragt und so an diesen Stellen die Mesoblastschale berührt. Letztere ist vielfach von den kugeligen oder ovalen Zellen der Grundschicht etwas konvex nach innen eingedrückt. Da, wo sich durch die Fixation der Ektoblast vom Mesoblasten etwas abgehoben hat (solche Stellen sind am Alkohol-Präparat etwas häufiger, am Zenker-Präparat sehr selten), zeigt sich am Zenker-Präparate eine deutliche, sehr feine Membrana limitans (Bonnet, Hofbauer u. a.).

Nirgends ist ein Übergang der Mesoblastzellen in die Zellen der Grundschicht nachzuweisen.

Zahlreich finden sich in den Zellen der Grundschicht Mitosen (hier benutze ich nur die Verhältnisse des Original-Präparates), Muttersterne, Dyaster usw., deren Teilungsebene fast immer senkrecht zur Oberfläche der Keimblase steht, so daß also die neugebildeten Zellen in die Reihe der vorhandenen einrücken. Es findet also offenbar eine intensive Vergrößerung der Oberfläche der Deckschicht statt.

Es ist mir aber auch gelungen, einwandsfrei solche Mitosen nachzuweisen, deren Teilungsebene parallel, nicht senkrecht, zur Keimblasenoberfläche steht (vgl. Figg. 12 u. 13). Hierwird also die neugebildete Zelle über die Oberfläche der Grundschicht hinaus in die der Deckschicht einrücken.

Auch einzelne Monaster findet man manchmal über das Niveau der Grundschicht in die Linie der Deckschicht hineinragen.

Dieser Befund, wie er in ähnlicher Weise nur einmal von Hofbauer[1]) erwähnt wird, ist von großer Wichtigkeit für unsere Auffassung des Verhältnisses der Grundschicht zur Deckschicht.

Nirgends findet sich an reinen Querschnitten eine Mehrschichtung der Grundschichtzellen, überall besteht sie aus einer einzigen Lage.

Peripherwärts ist die Grundschicht überzogen von der Deckschicht, dem vielerörterten sog. Synzytium.

Sie stellt sich dar als ein bandartiger Protoplasmastreifen, der auch an Zenker-Präparaten, die mit Hämatoxylin-Eisenbeize behandelt sind, keinerlei Zellgrenzen erkennen läßt. Das Protoplasma färbt sich wesentlich dunkler als der helle Leib der Grundschichtzellen. Die Dicke der Deckschicht ist eine äußerst wechselnde. Bald überzieht sie die Grundschicht als ein ganz schmales Band, bald erreicht sie dasselbe an Stärke, bald auch wieder bildet sie keulen-, walzen- oder bandförmige Fortsätze, die weit über das übrige Niveau hinausragen. Da, wo die Grundschichtzellen Lücken zwischen sich lassen, reicht die Deckschicht durch diese Lücken bis an den Mesoblasten heran. Die Kerne der Deckschicht sind größtenteils rund, sie färben sich dunkler, als die Kerne der Grundschicht und zeigen ein deutliches Chromatinnetz. Sie bilden meist eine einzige Lage über den Grundschichtkernen, so daß also die beiden Schichten zusammen eine Doppellage von Kernen über der Mesoblastschale darstellen. Da, wo die Deckschicht sehr schmal ist, sind die Kerne oft parallel der Eioberfläche in die Länge gezogen, spindelförmig, was vielleicht in einer vermehrten Querspannung seinen Grund haben mag (Bonnet[2]).

Da, wo die Deckschicht größere zusammenhängende Protoplasmabänder und -Streifen bildet, sind die Kerne meist im

[1]) Grundzüge einer Biologie der menschlichen Plazenta. Wien 1905. S. 15.
[2]) Monatsschr. f. Gebh. u. Gyn. Bd. XVIII, S. 27.

Zentrum derselben in Haufen angeordnet und erscheinen hier oft etwas größer als an den Stellen, wo die Deckschicht nur schmal ist.

Die Kerne färben sich mit Hämatoxylin sehr dunkel an Stellen, wo sie nur klein sind und die Deckschicht auf ein dünnes Band reduziert ist, so daß sich Einzelheiten ihrer Struktur nicht mehr gut erkennen lassen. In den größeren Protoplasmamassen sind sie groß, bläschenförmig, mit deutlichem Chromatinnetz und einem oder mehreren Kernkörperchen.

Mitosen konnte ich, gleich der großen Mehrzahl aller früheren Untersucher, in der Deckschicht nicht nachweisen. Ich hatte anfangs geglaubt, an mehreren Stellen doch Teilungsvorgänge an ihren Kernen beobachtet zu haben, konnte aber die Möglichkeit, daß es sich um Schrägschnitte und damit um Mitosen der Grundschicht handle, nicht ausschließen.

An dem Protoplasma der Deckschicht ist von Bonnet[1]), Hofbauer[2]) u. A. eine äußerst feine vakuoläre Struktur, Schaumstruktur beschrieben, stellenweise ist es auch von größeren Vakuolen durchsetzt. Auch ich konnte sowohl die Schaumstruktur als auch die größeren Vakuolen an meinem Präparat an günstigen Stellen dünner Schnitte trotz der Alkoholfixation nachweisen, besser noch an der in Zenker konservierten Keimblase der vierten Woche.

Den von allen Untersuchern gut fixierter Objekte konstatierten Bürstenbesatz an der Außenfläche der Deckschicht habe ich an meinem Objekt nur stellenweise und auch da nur undeutlich nachweisen können, doch kann ich auf Grund einiger günstiger Stellen sein Vorhandensein mit voller Sicherheit behaupten (vgl. Fig. 2). Die Alkoholfixierung eignet sich zur guten Darstellung dieses Besatzes nicht.

Dagegen habe ich an der in Zenker fixierten Keimblase der vierten Woche an dünnen Schnitten den Bürstenbesatz ein-

---

[1]) Monatsschr. f. Gebh. u. Gyn. Bd. XVIII, S. 27.

[2]) Grundzüge einer Biologie der menschlichen Plazenta. Wien 1905. S. 18.

wandfrei konstatieren können. Auch den die Basis des Bürstenbesatzes bildenden Grenzsaum (Bonnet[1]), Hofbauer[2]) habe ich an diesem Präparat feststellen können.

Dieser aus Grund- und Deckschicht bestehende Überzug der Keimblase stellt nun aber nicht einen glatten, kugelschalenförmigen Mantel dar, sondern treibt in der ganzen Eiperipherie zottenförmige Ausläufer, die Chorionzotten. Die innerste Schicht derselben, zugleich ihre Stützsubstanz, besteht aus zapfenförmigen Vorsprüngen des fetalen Mesoblasten, welche in jeder Beziehung die Struktur der schon geschilderten Mesoblastschale des Eies aufweisen, auch gleich dieser noch vollkommen gefäßlos sind. Sie bilden fingerförmige, teils längere und teils kürzere Fortsätze nach außen, teils einfach, teils aber auch schon mit beginnender dichotomischer Teilung an ihren peripheren Enden. Ihr Verlauf ist kein ganz gestreckter, sondern verschiedentlich etwas geschlängelt, wie aus den hintereinander liegenden mehrfachen Quer- und Schrägschnitten einer und derselben Zotte zu erkennen ist. Diese sind um die ganze Eiperipherie ziemlich gleichmäßig verteilt, es ist nicht, wie z. B. beim Präparat von Graf v. Spee[3]) die Entwicklung der Zotten zum größten Teil auf ein Segment der Eiperipherie beschränkt, auch ist die Ausbildung im großen und ganzen gleich weit vorgeschritten, sie ist gegenüber der Kapsularis ebenso extensiv, wie gegenüber der Basalis. Im einzelnen sind die Zotten verschieden weit entwickelt, neben breiten und langen, dichotomisch geteilten Exemplaren sieht man ganz kurze, nur ein kleines Stück die Oberfläche der Keimblase überragende Stümpfe. Auf alle diese Zotten schlägt sich nun der fetale Ektoblast in kontinuierlicher Doppelschicht über, wobei er am Schaft der Zotten entlang ganz sein oben geschildertes Verhalten beibehält. Völlig verändert werden aber die Verhältnisse an den Spitzen der Mesoblastkerne der Zotten. Diese werden nicht mehr von dem doppel-

[1]) l. c. S. 28.

[2]) l. c. S. 18, 19.

[3]) Verh. d. XI. Gynäk.-Kongresses. Kiel 1905. S. 422.

schichtigen Ektoblasten glatt überzogen, sondern hier scheidet sich das Verhalten der beiden Schichten in wesentlichen Beziehungen.

Die Grundschicht bildet in der Fortsetzung der Längsrichtung des Zottenstromas starke Wucherungen, welche als die sog. Langhansschen Zellsäulen vielfach beschrieben sind. Ich werde sie, wie schon früher gesagt, als Grundschichtsäulen und -Balken bezeichnen. Diese Grundschichtbalken behalten aber nur an ihrer Wurzel, am Zottenstroma, einen etwa der ursprünglichen Zotte entsprechenden Umfang bei. Weiter nach außen breiten sie sich mächtig nach allen Seiten aus, wie die Krone eines Baumes, wodurch sie in der weiteren Peripherie bald mit den Zellbalken benachbarter Zotten zusammenfließen. Nur die Zellsäulen der ganz kurzen, noch wenig ausgebildeten Zotten erreichen diesen Anschluß an die Nachbarzotten nicht, sondern enden frei im intervillösen Raum.

Mehrfach sieht man neben der Wucherung der Grundschichtsäulen an der Spitze der Zotte solche auch noch an den Seiten, zum Teil ohne daß hier schon eine Teilung auch des Mesoblastkernes derselben eingetreten wäre. Trotzdem müssen wir in dieser Wucherung der Grundschicht den ersten Anfang einer dichotomischen Teilung erkennen, denn auch an der Keimblasenwand finden wir derartige beginnende Grundschichtsäulenbildung. Es ist daraus zu entnehmen, daß der primäre Vorgang der Zottenbildung stets in einer Wucherung des Ektoblasten besteht, dem erst sekundär auch der Mesoblast folgt, indem er von innen her in die Ektoblastsprosse hineinwächst. Es werden die Grundschichtbalken von innen her durch den Mesoblasten ausgehöhlt.

Die einzelnen Zellen dieser Zellsäulen verhalten sich an ihrem Grunde, d. h. in der Nähe des Stromakernes, gerade so, wie die geschilderten Elemente der Grundschicht an den zottenfreien Stücken der Keimblase. Weiter peripher werden die Grundschichtzellen etwas größer, ihr Protoplasma etwas heller und sie liegen nicht so dicht gedrängt aneinander, wie am Fuße der Säulen.

Jedoch habe ich an meinem lebensfrisch konservierten Material den Unterschied zwischen zentralen und peripheren Zellen nicht so bedeutend finden können, wie dies von anderen Untersuchern geschildert wird. Peters[1]), Siegenbeek[2]), Veit[3]), Pfannenstiel[4]) heben übereinstimmend, allerdings unter ganz verschiedener Deutung, hervor, daß die peripheren Elemente der Grundschichtsäulen gegenüber den zentralen wesentliche Unterschiede in morphologischer Beziehung zeigen, und zwar in dem Sinne, daß an den peripheren Partien unzweifelhafte Zeichen der geringeren Vitalität und beginnenden Degeneration sich finden, bis endlich da, wo maternes und fetales Gewebe ohne sichere Grenze ineinander übergehen, Bildung von Riesenzellen unter Kernverklumpung und Zellzerfall eintritt.

An meinem Präparate habe ich, wie gesagt, dort, wo die Grundschichtsäulen noch als solche zu verfolgen sind und sich noch nicht mit dem maternen Gewebe untermischt haben, diese Zeichen geringerer Vitalität und beginnender Degeneration nicht nachweisen können.

Neben der oben gegebenen Schilderung der Zellen, die, abgesehen von etwas größerem hellerem Protoplasmaleib und etwas loserer Aneinanderlagerung, durchaus wie die anderen Grundschichtzellen auch aussehen, spricht für die vollkommene Vitalität dieser Bildungen das Vorhandensein zahlreicher gut erhaltener Mitosen. Diese finden sich nicht etwa nur, wie Veit[5]) angibt, an dem Fuß der Grundschichtsäulen, in der Nähe des Mesoblastkernes der Zotten, sondern auch sehr zahlreich gerade an den peripheren Abschnitten der Grundschichtbalken, da, wo sie in nächste Nähe des maternen Gewebes gerückt sind. Ich halte diesen, überall an meinem Präparat zu erhebenden Befund für äußerst wichtig für die Deutung der

---

[1]) l. c. S. 48—49.

[2]) Arch. f. Anat. u. Phys., Anat. Abt. S. 18. 1898.

[3]) Die Verschleppung der Chorionzotten. S. 6 ff. Wiesbaden 1905, Bergmann.

[4]) v. Winckels Handbuch der Geburtsh. Bd. I, S. 234 ff.

[5]) Die Verschleppung der Chorionzotten. S. 12. Wiesbaden, 1905. Bergmann.

vitalen Vorgänge an der Eiperipherie und die Beurteilung der Zugehörigkeit der einzelnen Gewebsarten zu Mutter oder Kind und werde darauf noch eingehend zurückkommen. Übrigens kommt Siegenbeek[1]) selbst, dessen Präparat Veit seinen oben zitierten Anschauungen zugrunde legt, zu wesentlich anderen Anschauungen wie dieser, welche sich den meinigen sehr weit nähern.

Die Deckschicht scheidet an den zentralen Teilen der Zotten noch die Grundschichtsäulen regelmäßig ein, jedoch nicht auf weite Strecken. Sobald die Grundschichtbalken peripherwärts sich seitlich auszudehnen beginnen, um sich mit denen benachbarter Zotten zu vereinigen, werden auch die Streifen und kolbenförmigen Auswüchse der Deckschicht breiter, sie dehnen sich in unregelmäßigen Zügen nach den Seiten und in die Peripherie aus, ziehen zum Teil den Grundschichtsäulen weit voran und dringen tief in das mütterliche Gewebe der Umlagerungszone ein. Es ergeben sich aus diesem Verhalten ganz unregelmäßige mikroskopische Bilder, auf denen Grund- und Deckschichtmassen in scheinbar unauflösbarem Wirrwarr durcheinander liegen. Fast überall aber zeigt die Deckschicht gut erhaltene Struktur, schöne runde bis ovale Kerne mit deutlichem Chromatinnetz, kurz alle Zeichen ungestörter Lebensfrische. Sie verhält sich also als wahres Syncytium oder Plasmodium im Sinne Bonnets[2]). Es kommen nur selten Stellen vor, wo die Kerne gequollen oder verklumpt sind, ihre Struktur verloren haben und mit Hämatoxylin diffus blauschwarz gefärbt erscheinen, wo sich also das Syncytium oder Plasmodium in ein Symplasma fetale syncytiale verwandelt hat (vgl. Fig. 19).

So bilden Grund- und Deckschicht zusammen an der Keimblase selbst und an den zentralen Teilen der Zotten einen doppelten Überzug, um sich peripherwärts zu einer im

---

[1]) Arch. f. Anat. u. Phys., Anat. Abt. 1898. S. 18.

[2]) Monatsschr. f. Gebh. u. Gyn. Bd. XVIII, S. 1 ff.

Querschnitt gürtelförmigen, im ganzen schalenartig das Ei umgebenden Schicht auszubilden, der sog. Trophoblastschale, Trophosphäre der Autoren. Da ich aus noch zu erörternden Gründen mich der Ansicht anschließe, daß Grund- und Deckschicht zusammen den fetalen Ektoblasten darstellen, werde ich diese Schicht als fetale Ektoblastschale oder Ektoblastschale schlechthin bezeichnen. Diese Schale ist aber kein vollkommen geschlossenes Gebilde, sondern vielfach von breiteren und schmaleren Lücken und Spalten siebartig durchlöchert, da ja die wuchernden Massen des Ektoblast sich nicht kontinuierlich peripher vereinigen, sondern nur partienweise wahllos miteinander verschmelzen, so daß die vorhandenen Lücken nicht erst sekundär entstanden, sondern gleich bei der Anlage der Schale durch Ausbleiben der Verschmelzung der Zellsäulen benachbarter Zotten gewissermaßen ausgespart worden sind.

Überall aber, auch wo scheinbar die Deckschichtstreifen ganz isoliert auftreten, besonders im oder am mütterlichen Gewebe, läßt sich in der Serie ihr kontinuierlicher Zusammenhang mit den nächsten Zotten und den Grundschichtsäulen nachweisen.

Öfters habe ich an der äußersten Peripherie des Eies größere Deckschichtmassen gesehen, die mit großen Vakuolen durchsetzt waren. In diesen Vakuolen nun lag mehrfach ein Inhalt, der ganz so aussah, als ob er von gequollenen roten Blutscheiben gebildet sei (vgl. Fig. 19a).

Ich möchte diese Behauptung nicht als ganz sicher hinstellen, muß ihrer aber doch als wahrscheinlich Erwähnung tun, da solches bisher noch nicht beobachtet ist. Bonnet[1]) erwähnt aus der Literatur nur die Angabe von Ulesco-Stroganowa[2]), so daß meine Beobachtung eine Bestätigung dieses Befundes darstellt. Es käme ihm auch, als

[1]) Monatsschr. f. Gebh. u. Gyn. Bd. XVIII.

[2]) Monatsschr. f. Gebh. u. Gyn. Bd. V, S. 100.

Stütze der Auffassung von der histiolytischen Wirkung des fetalen Ektoblasten, eine prinzipiell sehr hohe Bedeutung zu. Denn es würde dadurch gezeigt, daß die Deckschicht direkt imstande ist, das mütterliche Blut in sich aufzunehmen, aufzulösen und zu assimilieren. Es steht dieser Befund besonders im Gegensatze zu der Auffassung von Peters, der umgekehrt dem maternen Blut eine zerstörende Einwirkung gegenüber dem fetalen Ektoblasten indiziert.

Es ist hier der Ort, über die Genese der Deckschicht dasjenige hervorzuheben, was sich etwa aus dem vorliegenden Präparat an neuen Momenten ergibt.

Es liegt mir fern, hier diese ganze Streitfrage eingehend besprechen zu wollen. Bis 1899 sind die verschiedenen Theorien darüber von Peters eingehend erörtert. Neuerdings haben Bonnet, Pfannenstiel, Hofbauer, Langhans wichtige Beiträge dazu gebracht.

Die Mehrzahl der Gynäkologen sowohl als der Anatomen steht heute auf dem Standpunkt, den auch Peters eingehend begründet hat, daß Grund- und Deckschicht zusammen den fetalen Ektoblasten darstellen.

Demgegenüber steht die ältere Anschauung, die Grundschicht sei fetaler Ektoblast, die Deckschicht zellgrenzenlos gewordenes Oberflächen- oder Drüsenepithel des Uterus. Letztere Theorie war durch die bei Tieren (Cuvier, Graf v. Spee[1]), Burckhardt[2]), Kolster[3]) unanfechtbar nachgewiesene und auch beim Menschen durch die infolge des Zerfalls der dem Ei benachbarten Drüsenepithelien und des Mangels von Epithel als periphere Begrenzung des intervillösen Raumes als sehr wahrscheinlich zu bezeichnende Zerstörung des Uterusepithels durch das Ei, ihrer hauptsächlichsten Stützen beraubt. Auch die Befunde an den fetalen Ektoblasten selbst, Bürstenbesatz gegen das materne Gewebe, Kutikula gegen den Mesoblasten sprechen

[1]) Zeitschr. f. Morph. u. Anthropol. III, H. 1.

[2]) Arch. f. mikroskop. Anat. Bd. 57.

[3]) Anat. Hefte Bd. 68, 1903.

gewiß sehr gegen die Auffassung der Deckschicht als Uterinepithel. Trotzdem hat diese Annahme auf Grund einer Beobachtung von His[1]) an einem nicht einwandfrei konservierten Abortivpräparate und auf Grund eines Befundes am Ei von Merttens[2]) neuerdings wieder in Langhans einen Verteidiger gefunden. Langhans[3]) schreibt l. c. S. 16: „Um diese Diskussion abzuschließen, muß ich meinen Standpunkt dahin präzisieren, daß ich die Entstehung des Syncytiums aus dem Uterinepithel für das menschliche Ei immer noch als eine diskussionsfähige Hypothese ansehe, die so lange auftauchen wird, bis auch positiv nachgewiesen wird, in welcher Weise letzteres zu Grunde geht."

Die andere Theorie, die in Pfannenstiel z. Z. ihren Hauptvertreter hat, leitet die Deckschicht vom Endothel resp. der Wandung der mütterlichen Gefäße her. Pfannenstiel hat seine Auffassung nach eigenen Präparaten und unter Vorlegung zahlreicher Abbildungen im ersten Band von v. Winckels Handbuch der Geburtshilfe in sehr interessanter Weise eingehend begründet. Ich komme später bei der Besprechung der Verhältnisse des maternen zum fetalen Gewebe noch ausführlich auf diese Arbeit zurück.

Alle Gründe, die für oder wider eine dieser Theorien angeführt werden können, sind in vielen Arbeiten niedergelegt. Wer sich durch die zahlreichen und schwerwiegenden Argumente, die für die fetale Herkunft der Deckschicht sprechen, nicht überzeugen lassen will, kann mit gutem Recht behaupten, daß noch niemand ein menschliches Ei vor seiner Implantation in die Uterusschleimhaut gesehen hat und wir deshalb auch keinen absoluten Beweis dafür haben, daß Grund- und Deckschicht schon vor der Einsenkung gebildet waren und deshalb die Deckschicht fetaler Abkunft sein muß. In dieser Hinsicht bringt

---

[1]) Arch. f. Anat. u. Phys., Anat. Abt. 1897.

[2]) Zeitschr. f. Gebh. u. Gyn. Bd. 30 u. 31.

[3]) Beitr. z. Gebh. u. Gyn. Bd. V, S. 16.

LANE LIBRARY

mein Präparat so wenig eine Entscheidung, wie alle anderen publizierten Objekte.

Zum Teil unter Heranziehung der Bilder von der mir zur Verfügung stehenden vierwöchigen, lebensfrisch in Zenker fixierten Keimblase kann ich zunächst wieder das Vorhandensein des Bürstenbesatzes und der Membrana limitans bestätigen (vgl. oben S. 40), ferner die Tatsache, daß niemals die Grundschicht von der Deckschicht sich trennen läßt, sondern daß, wenn überhaupt, stets beide in zusammenhängenden Streifen von der Mesoblastschale abgehoben sind. Den von Bonnet[1]) als Produkt ungeeigneter Fixierung abgelehnten Befund einer „Kutikula" zwischen Grund- und Deckschicht habe ich an meinem Zenkerpräparat ebenfalls nirgends erheben können.

Soweit bringt also mein Objekt nur eine Bestätigung bekannter Dinge.

Als eine neue, bisher nur von Hofbauer erwähnte Stütze für die Annahme, daß die Deckschicht ein Derivat der Grundschicht sei, kann ich dagegen das Verhalten der Mitosen der Grundschicht hier anführen.

Wie oben S. 40 und 41 beschrieben, finden sich in der Grundschicht zahlreiche Mitosen, deren Teilungsebene meist senkrecht zur Zottenoberfläche liegt, die also in ihrer Vermehrung ein flächenhaftes Wachstum der Grundschicht bewirken.

Dagegen finden sich mehrfach auch solche Stellen, wo die Teilungsebene parallel der Zottenoberfläche liegt und also die Tochterzelle über das Niveau der Grundschicht hinaus in die Deckschicht hinein vorgeschoben wird. Ebenso findet man manchmal Muttersterne schon über die Grundschicht hinaus mitten in der Deckschicht liegen, aber mit deutlichen Zellgrenzen.

Hofbauer[2]) hat auf die Wichtigkeit dieses von ihm zuerst erhobenen Befundes, den ich übrigens nicht so sehr

[1]) Monatsschr. f. Gebh. u. Gyn. Bd. XVIII, S. 32.

[2]) Grundzüge einer Biologie der menschlichen Plazenta. Wien 1905. S. 25.

selten finde wie er, und den ich also durchaus bestätigen kann, schon hingewiesen, allerdings in seiner Beurteilung sehr zur Vorsicht ermahnt.

Bonnet[1]) „hat niemals Mitosen, deren Teilungsebene parallel der Oberfläche der Grundschicht stehen und deren peripheres Teilstück somit der Deckschicht einverleibt werden könnte, gesehen." Jedoch hat sich Bonnet bei Durchsicht meines Objektes von dem Vorhandensein solcher Mitosen speziell der auf Fig. 12 wiedergegebenen, überzeugt.

Ich selbst habe mir vor allem bei Beurteilung dieses Befundes die Frage vorgelegt, ob er nicht auch eine andere Deutung zuließe. Ich habe mir dabei den Einwand gemacht, es könne sich bei diesen Bildern um die allerersten Anfänge der Bildung von Grundschichtsäulen handeln, denn in diesen findet man die Mitosen in allen möglichen Richtungen orientiert. Wenn das sich so verhielte, dann wäre zu erwarten, daß die betreffenden Kernteilungen vor allem an dem peripheren Teil der Zotte zu finden wären, da dort die Proliferation der Deckschichtsäulen beginnt. Das ist aber tatsächlich nicht der Fall; alle die in Figg. 12 u. 13 wiedergegebenen Mitosen befanden sich tatsächlich auf der zentralen Seite der betreffenden Zottenschnitte nach der Keimblase hin, können also nicht wohl als beginnende Grundschichtbalken gedeutet werden.

Einen anderen Einwand habe ich mir gegen diese Bilder nicht erheben können.

Ich glaube daher auch, daß man sie als gute Stütze für die Herkunft der Deckschicht aus der Grundschicht mit verwerten kann. Es müssen jedoch, um diese Annahme vollkommen zu beweisen, erst weitere Bestätigungen abgewartet werden, und zwar vor allem auch an Zenker- oder Flemming-Präparaten, wo man das Verhalten der Zellgrenzen sicher kontrollieren kann. An meinem Originalobjekt ist das nicht gut möglich, und an den wenigen Schnitten meiner gut fixierten Keimblase

[1]) Monatsschr. f. Gebh. u. Gyn. Bd. XVIII, S. 31.

habe ich solche senkrecht zur Zottenoberfläche stehende Mitosen leider nicht gefunden.

Einen Übergang der Deckschicht in mütterliches Epithel habe ich an meinem Präparat nirgends nachweisen können. Nirgends findet sich der intervillöse Raum an der maternen Seite von Epithel überzogen, überall fällt das Epithel der Drüsen in der Umgebung des Eies der Degeneration und dem Zerfall anheim, nirgends zeigt es Proliferationszeichen in Gestalt von Mitosen (vgl. unter Umlagerungszone).

Ebenso habe ich nirgends einen Übergang von Gefäßendothel in die Deckschicht nachweisen können. Vielfach findet man, wie das weiterhin noch beschrieben wird, die Deckschicht bis dicht an das Gefäßendothel herangewuchert, dann aber zieht dieses intakt über die Deckschicht hin oder neben ihr vorbei, oder aber es geht zugrunde. Übergänge kommen zwischen beiden nirgends vor.

Auf Grund dieser positiven und auch negativen Argumente kann auch ich mich nur der Ansicht derjenigen Autoren anschließen, welche Grund- und Deckschicht als zusammengehörig, letztere wahrscheinlich aus ersterer hervorgehend annehmen und somit beide zusammen als fetalen Ektoblasten bezeichnen.

Zwischen der äußeren Umgrenzung der Keimblase nun und zwischen den von ihr ausgehenden Zotten bleibt naturgemäß ein unregelmäßig begrenzter Raum übrig, der Zwischenzotten- oder intervilläse Raum, der bei allen bisher beschriebenen menschlichen Eiern gefunden ist.

Dieser Raum hat an der Keimblase und in ihrer nächsten Nähe ein verhältnismäßig weites Lumen, in welchem manche noch im frühen Stadium ihrer Bildung begriffene Chorionzotten frei endigen. Mehr peripherwärts wird er immer enger, je mehr er durch die sich seitlich weiter ausbreitende Ektoblastschale verlegt wird, bis er schließlich in dieser selbst auf schmale Lücken reduziert ist. Peripher erweitert er sich an vielen Stellen wieder (vgl. unter Umlagerungszone).

Der ganze intervillöse Raum, sowohl in seinen größeren Lichtungen zwischen den zentralen Teilen der Zotten und an der Keimblase, als auch innerhalb der Ektoblastschale, selbst in deren feinsten Spalten, schließlich auch in den peripherwärts der Ektoblastschale gelegenen Teilen zwischen dieser und dem maternen Gewebe der Umlagerungszone ist an meinem Präparat mit Blut gefüllt, und zwar nicht so prall, wie bei Peters, Leopold, Siegenbeek, sondern nur in mäßigem Grade. Ich habe schon darauf hingewiesen, daß die Befunde der genannten Autoren in dieser Frage deshalb nicht maßgebend sein können, weil bei den Todesursachen den Trägerinnen ihrer Präparate, Vergiftung resp. Verbrennung, eine starke Hyperämie in den Abdominalorganen die Regel und deshalb wahrscheinlich auch die starke Blutfüllung des intervillösen Raumes als pathologisch anzusehen ist. An dem in situ gewonnenen Präparat von Frassi ist der intervillöse Raum ganz frei von Blut. Jedenfalls ist eine so pralle Blutfüllung des letzteren, wie sie von Peters, Siegenbeek und Leopold beschrieben wird, wahrscheinlich nicht als normal anzusehen.

Die Erhaltung der roten Blutscheiben ist infolge der Alkoholkonservierung keine sehr gute, sie sind zu Klumpen zusammengeballt, jedoch fehlt jedes Zeichen von etwa intra vitam vorhanden gewesener Gerinnung oder Fibrinausscheidung gänzlich. Die vorhandenen gut erhaltenen und gefärbten Leukozyten entsprechen an Zahl etwa der Norm.

Auch in den weit abseits vom Ei gelegenen gefüllten Kapillaren ist das Aussehen des Blutes von dem im intervillösen Raum nicht

verschieden, so daß ich auch letzteres als normal bezeichnen möchte.

Fassen wir also zusammen, so haben wir die Keimblase in ihrer ganzen Peripherie umgeben von einer fetalen Mesoblastmembran, welche außen kontinuierlich vom fetalen Ektoblasten überzogen ist.

Dieser besteht aus Grund- und Deckschicht. Aus dem fetalen Mesoblast erheben sich kurze, gleich diesem vollkommen gefäßlose Zottenbälkchen, welche der fetale Ektoblast bis an die Spitze hin einscheidet. Von dieser aus erheben sich die Grundschichtsäulen, peripherwärts sich nach den Seiten hin ausbreitend und mit denen der benachbarten Zotten in Verbindung tretend. Auch die Grundschichtsäulen sind noch ein Stück weit von Deckschicht überzogen, doch verliert das Bild peripherwärts immer mehr seine Regelmäßigkeit, in der unmittelbaren Nähe der maternen Umlagerungszone liegen Grund- und Deckschicht oft scheinbar regellos durcheinander. Sie bilden so eine zusammenhängende Ektoblastschale um das Ei, welche von Anfang an vielfach siebartig durchbrochen ist, da nicht überall sich der Ektoblast der benachbarten Zotten vollkommen vereinigt, sondern Lücken und Zwischenräume zwischen sich frei läßt. Diese Lücken bilden zusammen mit den zwischen der Keimblase und den zentralen Enden der Zotten freibleibenden größeren Lichtungen den allenthalben mäßig mit frischem Blut gefüllten intervillösen Raum. Mitosen sind reichlich im Mesoblast und in allen, auch den peripheren Teilen der Grundschicht, sie fehlen gänzlich in der Deckschicht.

Die Umlagerungszone.

Nach außen von der fetalen Ektoblastschale umschließt die materne Decidua das Ovulum. Sie hat aber hier dicht am Ei nicht die früher ausführlich geschilderte Struktur, sondern sie weist charakteristische Veränderungen auf.

Diese entsprechen im allgemeinen der von Peters[1]) gegebenen Schilderung, die auch von Siegenbeek[2]), Merttens[3]), Graf v. Spee[4]), Beneke[5]), Pfannenstiel[6]) im wesentlichen bestätigt wird. Wir nennen diesen Teil der das Ei umgebenden Decidua die Umlagerungszone (Peters).

Das Gewebe besteht aus den Zellelementen der Decidua, welche jedoch meist ihr ursprüngliches Aussehen eingebüßt haben. Das Protoplasma ist trübe, gequollen, vielfach konfluieren die Leiber benachbarter Zellen miteinander. Sie stellen nicht mehr die schöne ovale Zellform der Deciduazelle, sondern drei- oder mehreckige, lang ausgestreckte, fast rechteckige oder gar biskuit- oder hantelförmige Figuren dar. Die Zellkerne sind nur zum kleineren Teile gut erhalten, vielfach aber sind sie zerknittert, oder aber ihr Chromatin ist verklumpt und mit Hämatoxylin schwarzblau gefärbt. Oft sind benachbarte Zellen zusammenverschmolzen und bilden dann riesige Gebilde mit unförmigen, ovalen, viereckigen, spindel- und halbmondförmigen Kernformen. Die Kerne sind nur bei der Minderzahl noch von normaler Beschaffenheit. Die Mehrzahl nimmt die Hämatoxylinfärbung intensiv auf, sie sind fast schwarz, ihr Chromatinnetz verklumpt und verwischt, das Kernkörperchen verschwunden, kurz, sie zeigen fast alle die mehr oder minder stark ausgeprägten Zeichen des Zelltodes und beginnenden Zerfalles. Dann wieder finden sich nur noch spärliche Kerntrümmer in dem großen gequollenen Protoplasmaleib oder auch es sind die Kernreste halbmondförmig und strukturlos an eine Seite der Zellperipherie herangedrängt. Hier kommen vielfach Gebilde vor, die als Klumpen degenerierenden Protoplasmas mit zerfallenden oder zerfallenen Kernen als

---

[1]) l. c. S. 52—77.

[2]) Arch. f. Anat. u. Physiol., Anat. Abt. 1898. S. 10ff.

[3]) Zeitschr. f. Gebh. u. Gyn. Bd. 30 u. 31.

[4]) Verh. d. XI. Gynäk.-Kongresses. Kiel 1905. S. 421.

[5]) Monatsschr. f. Gebh. u. Gyn. Bd. XIX, S. 771.

[6]) v. Winckels Handbuch d. Geburtsh. Bd. I, S. 224ff.

Symplasma maternum conjunctivum bezeichnet werden müssen (vgl. Fig. 19). Die Zellen liegen nicht dicht zusammen, sondern sind oft weit auseinandergedrängt durch eine feinkörnig geronnene Ödemflüssigkeit, vielfach finden sich vereinzelte, oft auch größere Massen von ausgetretenen roten Blutscheiben, die stellenweise schon zu größeren Koageln zusammengeballt sind. Außerordentlich reichlich und nach dem Ei hin in immer zunehmendem Maße ist das Gewebe von Leukozyten durchsetzt, welche auch in der Decidua außerhalb der Umlagerungszone noch vorhanden sind, aber peripherwärts ganz allmählich an Zahl abnehmen.

Die Grenze gegen die normale Decidua scheint bei schwächerer Vergrößerung ziemlich scharf zu sein, indem sie durch bogenförmig an ihr hinziehende ektatische und prall mit Blut gefüllte Kapillaren und auch durch Drüsengänge markiert wird, welche um das Ei herum nach der Oberfläche der Decidua hinziehen. Betrachtet man aber die Grenzzone mit stärkeren Systemen, so sieht man, daß, abgesehen von dem geschilderten Verhalten der Leukozyten, auch sonst der Übergang ein allmählicher ist, indem mit zunehmender Entfernung vom Ei die gequollenen Zellen mit den pyknotischen und zerfallenden Kernen seltener, das Ödem und die Blutaustritte weniger intensiv werden. Überhaupt ist der Übergang der Umlagerungszone in die normale Decidua kein plötzlicher, sondern erfolgt ganz allmählich, jedoch bedingt das Ödem, die Leukozyteninfiltration und der Degenerationszustand einer großen Anzahl von Zellen ein ganz charakteristisches, nicht prägnant mit Worten zu schilderndes Aussehen der Umlagerungszone gegenüber der normalen Decidua. Die Umlagerungszone erscheint infolge der schlechteren Färbbarkeit ihrer Elemente wesentlich blasser als die übrige Decidua.

Diese Umlagerungszone umschließt das ganze Ovulum als Decidua basalis sowohl wie als Decidua capsularis. Eine Ausnahme macht nur in gewissem Sinne die früher im Kapitel Eieinbettung ausführlich geschilderte Partie des Schlußkoagulums

Nach innen grenzt die Umlagerungszone teilweise direkt an die fetale Ektoblastschale, teilweise an den intervillösen Raum.

Da, wo Ektoblastschale und Umlagerungszone direkt zusammenstoßen, ist das gegenseitige Verhalten ein verschiedenes.

Entweder es legen sich Grundschichtsäulen und Deckschichtstreifen einfach an die maternen Zellen an und sind von letzteren durch ihre gute Erhaltung und durchaus ungestörte Vitalität (Kernstrukturen, Mitosen) ohne weiteres streng zu unterscheiden. An solchen Stellen bietet die Deutung der Befunde keine Schwierigkeit. Man sieht besonders die zellgrenzenlosen Streifen der Deckschicht als mehr oder weniger breite Bänder sich von den peripheren Teilen der Ektoblastschale auf das materne Gewebe hinüberschlagen und so eine ausgedehnte Deckschichttapete des intervillösen Raumes bilden.

Es geschieht aber auch vielfach, daß der fetale Ektoblast strahlen- oder keilförmig in das materne Gewebe hinein vordringt. Auch hier sind die gut erhaltenen fetalen Elemente oft noch weithin zu verfolgen, schließlich aber, am Ende solcher fetaler Vorposten, verwischen sich auch an ihnen die Zellstrukturen, es kommt zu Degenerationserscheinungen, zur Ausbildung von Symplasma fetale, und da auch Symplasma maternum, wie beschrieben, an solchen Stellen nicht fehlt, so ist es hier in der Tat, wie von allen Untersuchern zugegeben wird, manchmal nicht mehr möglich, fetales und materes Gewebe mit Sicherheit zu unterscheiden. Jedoch sind solche Stellen an meinem Objekt relativ selten, und sie dürften noch seltener werden, wenn es erst einmal gelungen sein wird, ein junges Ei lebensfrisch in einer geeigneten Flüssigkeit (Zenker, Flemming) zu fixieren. An Alkoholpräparaten läßt sich aber diese feine Unterscheidung nicht einwandsfrei durchführen.

Jedenfalls sind — das muß Untersuchern gegenüber, welche von einer weitgehenden Degeneration der peripheren fetalen Ektoblastpartie sprechen (Veit, Siegenbeek, Pfannenstiel,

Disse u. a.), hervorgehoben werden — zum weitaus größten Teil die fetalen Anteile der Umlagerungszone lebensfrisch und betrifft die Symplasmabildung und auch die gleich zu besprechende fibrinöse Degeneration fast ausschließlich den maternen Anteil derselben.

Die Stellen, wo weder der fetale Ektoblast in die Umlagerungszone tiefer eindringt, noch auch eine Tapete fetalen Ektoblastes den intervillösen Raum begrenzt, sind verhältnismäßig selten. Manchmal sieht man dann bei starker Vergrößerung, wie hier ein schmaler Endothelsaum noch die Umlagerungszone abgrenzt, wodurch sich diese Partie als Rest einer Kapillarwand erweist, deren eiwärtsgelegene Wand bereits völlig vom Ektoblasten zerstört ist.

Niemals läßt sich eine direkte Umwandlung dieses Endothels in ein Synzytium nachweisen, wie dies Peters, Pfannenstiel u. a. gesehen haben. Hier dürfte es sich meist um Symplasmabildung handeln, wie Bonnet schon hervorgehoben hat. Manchmal fehlt aber auch dieser Endothelüberzug und dann grenzt die Umlagerungszone frei an den intervillösen Raum. Da manche Kapillaren der Umlagerungszone aber, wie noch zu erörtern, ganz oder zum Teil vom Endothel entblößt sind, so steht nichts im Wege, auch diese Stellen als Reste von Kapillarwänden zu deuten. Sie sind im übrigen sehr selten.

Nirgends findet sich auch an diesen freien Stellen der Umlagerungszone ein Gebilde, das man etwa als Epithel ansprechen könnte, wie das von Merttens und His berichtet ist. Daß und wie es möglich wäre, auch hier einmal Epithel zu finden, ohne unsere sonstigen Anschauungen über die Zerstörung des Epithels durch das Ei zu beeinträchtigen, soll später erwähnt werden.

Betrachtet man einen gut mit Eosin gefärbten Schnitt meines Ovulums bei mittlerer Vergrößerung, so fällt auf, daß sich um die ganze Eiperipherie herum in der innersten Schicht der Umlagerungszone ein an verschiedenen Stellen verschieden breiter, ab und zu auch auf kurze Strecken unterbrochener

stark rot gefärbter Streifen hinzieht. Betrachtet man diesen Streifen genauer, so zeigt sich, daß hier eine Degeneration, und zwar eine hyaline oder fibrinöse des Gewebes vorliegt (vgl. Figg. 3—6, 11, 18). Man sieht breitere oder schmälere Streifen von homogener Struktur, oder auch von einem feinen Fasernetz durchzogen, innerhalb welcher die Zellkerne entweder ganz zu Grunde gegangen, oder nur noch in spärlichen Resten, als Kerntrümmer, erhalten sind. Anderwärts bildet diese stets leuchtend rotgefärbte Masse größere rundliche Klumpen, an wieder anderen Stellen erkennt man, daß die Degeneration nur eine einzelne Zelle ergriffen hat. Dann bildet das Protoplasma eine leuchtend rote Kugel, während der Kern entweder ganz verschwunden, oder als sichelförmiges Gebilde an der Peripherie der Kugel erhalten ist. Manchmal finden wir auch noch anscheinend intakte Kerne mitten in den Partien hyaliner Degeneration.

Diese Degeneration betrifft nicht nur das Stroma der Umlagerungszone, sondern auch die Wände der Kapillaren sowie die Drüsenepithelien, meistens an einzelnen Stellen der Wand dieser Hohlräume, selten ein ganzes Drüsenlumen in sich begreifend. Überall hält sich diese Degeneration dicht an die Eiperipherie, weiter davon weg wird sie immer spärlicher, um bald ganz zu verschwinden.

Die Intensität und Ausdehnung der fibrinösen Degeneration ist aber durchaus keine gleichmäßige in dem ganzen Umfang des Eies. Manchmal nur in schmalen Streifen oder punktförmigen Herden nachweisbar, ergreift sie anderwärts größere zusammenhängende Territorien der Umlagerungszone, so daß hier größere, stark eosingefärbte Klumpen und Nester gebildet werden (vgl. Fig. 6), wo an einem, noch später genauer zu schildernden Zapfen maternen Gewebes große solche fibrinöse Degenerationsbezirke auftreten, ebenso auch in dem Schlußkoagulum (vgl. Fig. 16). Da sowohl an letzterem, wie auch an den erwähnten maternen Gewebszapfen sicher vorher Blutergüsse stattgefunden haben, und solche in kleinerer Ausdehnung ja überall zwischen den Zellelementen der Umlagerungszone

liegen, so ist anzunehmen, daß es sich bei diesem Vorgang zunächst um die Koagulation und fibrinöse Entartung dieser Blutaustritte handelt, bei deren Lösung dann eine Hämoglobinimbibition und spätere Entartung auch der eingelagerten Zellen selbst eintritt.

Die hyaline bzw. fibrinöse Degeneration in der nächsten Umgebung des Eies ist auch von anderen Autoren mehrfach festgestellt worden.

Peters[1]) erwähnt, daß zwar nicht an seinem Originalobjekt, wohl aber an einem 3:5 mm großen Ei, allerdings von einer Phosphorvergifteten stammend, um das ganze ein kontinuierlicher Fibrinstreifen lag, und will sich zur Entscheidung der Frage, ob man hier die erste Anlage des Nitabuchschen Fibrinstreifens vor sich habe, einen „Vergleich mit einem zweifellos ganz normalen Objekte" vorbehalten. Nun glaube ich aber, daß möglicherweise auch an dem Petersschen Originalobjekt schon die ersten Anfänge dieser fibrinösen Degeneration zu sehen sind.

Peters[2]) beschreibt nämlich Zellen der allerverschiedensten Formen, teilweise gut erhaltene, teilweise zerfallende, deren Kerne manchmal als halbmondförmige Schale an der Zellperipherie liegen, während manche auch ganz kernlos sind. Das Protoplasma dieser Zellen ist meist gelblich tingiert. Ich verweise bezüglich der Einzelheiten der Schilderung auf Seite 63 der bekannten Petersschen Monographie. Peters glaubt, daß diese Zellen möglicherweise als Blutbildner aufgefaßt werden können, daß sie aber zum großen Teil auch Vorstufen der späteren Deciduazellen seien. Die in der Umlagerungszone liegenden, von Peters geschilderten Elemente gleichen nach den beigegebenen Abbildungen in weitgehendem Maße den in hyaliner Degeneration begriffenen Zellen meines Ovulum, ich möchte daher eher glauben, daß es sich auch hier um Degenerationsformen handelt, während die Annahme von „Blutbildnern" in einem dem Zerfall und der Resorption

[1]) l. c. S. 65 u. 66.
[2]) l. c. S. 63.

entgegengehenden Gewebe, wie es die Umlagerungszone darstellt, doch zu fern liegt und auch jede Analogie aus dem Tierreich vermissen läßt. Dagegen würde die Auffassung auch dieser Petersschen Zellen als degenerierender, zur Auflösung und Aufnahme durch den fetalen Ektoblasten vorbereiteter Elemente durchaus zu der Vorstellung von der histiolytischen Wirkung des Eies auf die mütterliche Decidua passen. Ich möchte nach dem Befund an meinem durchaus normalen Objekt auch den Befund von Peters an seinem Ei von der Phosphorvergiftung nicht als pathologisch ansehen, obschon ich Peters vollkommen beipflichte, wenn er bei Verwertung dieses Präparates sehr vorsichtig ist.

Auch Siegenbeek[1]) erwähnt, daß „von Eosin rotgefärbte Fibrinstreifen" an der Grenze zwischen maternem und fetalem Gewebe auftreten, ebenso findet Frassi[2]), „die der Eikapsel zugekehrte Schicht (der Decidua) scheint aus etwas anders gestalteten Zellen zu bestehen und Fibrin zu enthalten. Dies Fibrin tritt besonders an der Grenze beider Schichten manchmal recht deutlich in die Erscheinung."

Auch Pfannenstiel[3]) findet in der Umlagerungszone „an einigen Stellen deutliche Zeichen der Degeneration bis zur fleckweisen Fibrinbildung."

Ebenso bestätigen Bonnet[4]), Marchand, Ulesco-Stroganowa diese fibrinöse Degeneration des maternen Gewebes in der nächsten Umgebung des Eies, so daß an der Regelmäßigkeit dieses Befundes kein Zweifel mehr sein kann. Daß er für die Auffassung von der zerstörenden Einwirkung des Eies auf seine Umgebung von großer Wichtigkeit ist, wird noch zu erörtern sein.

Das Stroma der Umlagerungszone ist überall dicht von Leukozyten durchsetzt, welche auch noch in der sie zunächst umgebenden Deciduaschicht vorhanden sind, mit zunehmender

---

[1]) Arch. f. Anat. u. Physiol., Anat. Abt. 1898. S. 21.

[2]) Arch. f. mikroskop. Anat. Bd. 70, S. 501.

[3]) v. Winckels Handbuch d. Gebh. Bd. I, S. 237.

[4]) Monatsschr. f. Gebh. u. Gyn. Bd. XVIII, S. 40.

Entfernung vom Ei aber mehr und mehr abnehmen. Im fetalen Ektoblasten findet man keine Leukozyten mehr vor und es hat deshalb Frassi[4]) den Gedanken ausgesprochen, die oft nicht leicht zu bestimmende Grenze zwischen maternem und fetalem Gewebe nach dem Vorhandensein oder Fehlen der Leukozyten zu bestimmen. Ganz sicher wird auch dieses Kriterium nicht sein, aber als Adjuvans kann man es immerhin benutzen. Auch ich glaube allerdings mit Frassi nicht, daß die Leukozyten in den fetalen Ektoblasten selbst hinein vordringen.

Die Drüsen der Umlagerungszone beteiligen sich in weitgehendem Maße an den Veränderungen des Stromas.

Man findet in den meisten früheren Publikationen die Schilderung übereinstimmend so, daß die Drüsenschläuche meridional, bogenförmig um das Ei herumziehen, ihm gewissermaßen ausweichend, um dann in das Cavum uteri zu münden. Gewöhnlich folgt dann der Passus „Eine Einmündung von Drüsen in den intervillösen Raum ist nirgends nachweisbar". Es wird dieser Befund immer zur Stütze der Annahme benutzt, daß das Ei sich in das Stroma der Schleimhaut und nicht in eine Drüsenöffnung implantiert. Wir werden später sehen, daß dieser Befund und der auf ihn gestützte Schluß in keinem Zusammenhang stehen. Auch bei meinem Objekt ziehen die Drüsen an der Außenseite der Umlagerungszone in der oft geschilderten Weise bogenförmig um das Ei herum und münden in die Uterushöhle.

Die Drüsen der Umlagerungszone verhalten sich ganz anders. Sie sind in ihrem größten Teil in normaler Menge vorhanden, sie fehlen vollständig in dem als Schlußkoagulum geschilderten Bezirk auf der Kuppe der Kapsularis.

Die mehr in den äußeren Schichten der Umlagerungszone liegenden Drüsen beteiligen sich an den Veränderungen des Stromas. Auch sie zeigen eine starke Quellung ihrer Epithelien, welche mehr wie sonst abgestoßen im Lumen der Drüse liegen. Auch sind die Drüsenlichtungen nicht so sehr weit wie sonst,

[4]) Arch. f. mikroskop. Anat. Bd. 70, S. 499 u. 504

sie scheinen wie komprimiert, nicht selten findet man sie als halbmondförmige, nach dem Ei hin konkave Spalten.

Manchmal sieht man einen Teil der Peripherie vollkommen vom Epithel entblößt, und zwar nicht nur nach dem Ei hin, sondern auch an der vom Ei abgekehrten Seite (vgl. Fig. 1). Stellenweise ist das Drüsenlumen vollkommen komprimiert, so daß es den Anschein hat, als liege ein Schnitt durch eine solide Zellmasse vor (ein Flachschnitt durch eine Drüsenkuppe ist ausgeschlossen). Je näher sie dem fetalen Ektoblasten liegen, desto ausgesprochenere Degenerationserscheinungen zeigen die Drüsen. Vielfach findet man einzelne oder auch enge nebeneinander liegende Epithelzellen in der früher geschilderten Weise in hyaline Schollen verwandelt, ohne Kern oder doch nur noch Trümmer desselben enthaltend, vielfach ist auch ein kleinerer oder größerer Streifen des Epithelbelags fibrinös degeneriert. An diesen Teilen der Peripherie fehlt auch die Basalmembran, welche an dem noch erhaltenen Rest gut nachweisbar ist. Neben den abgestoßenen und zerfallenden Epithelien findet man auch vielfach Leukozyten, teils frisch, teils auch degeneriert im Lumen liegen, und endlich ist letzteres nicht selten von einem Fibrinkoagulum ausgefüllt, in welchem keinerlei morphologische Bestandteile mehr zu unterscheiden sind. An einigen Stellen endlich, aber nicht häufig, kann man beobachten, wie der fetale Ektoblast eine Seite der Drüsenwand mit seinen Elementen durchsetzt hat, so daß also hier auf einer Seite Drüsenepithel, auf der andern Ektoblastschale die Wand des Hohlraumes bilden, soweit man von einem solchen sprechen darf. Denn ehe es zu einem solchen Annagen der Drüse kommt, besteht eben meist kein oder doch nur noch ein spaltförmiges Lumen, das noch dazu mit Epithel- und Leukozytentrümmern und geronnenem Sekret erfüllt, keinen eigentlichen Hohlraum mehr darstellt. So kommt es denn auch, daß ich eine eigentliche direkte Kommunikation des intervillösen Raumes mit einer offenen Drüse nicht habe nachweisen können. (Vgl. über diese Verhältnisse an den Drüsen der Umlagerungszone Figg. 14, 15, 18.)

Theoretisch muß aber diese Möglichkeit durchaus zugegeben werden, ja sie muß sogar gefordert werden, wenn anders die Annahme, daß das Ei das materne Gewebe zerstört und sich assimiliert, überhaupt zu Recht bestehen soll.

Glücklicherweise ist diese theoretische Forderung, daß eine Kommunikation des intervillösen Raumes mit einem durch den fetalen Ektoblasten eröffneten Drüsenlumen gefunden werde, inzwischen erfüllt. Frassi[1]) hat an dem von ihm unter Keibel bearbeiteten, etwas älteren Ovulum diesen Befund beschrieben und abgebildet und zum Überfluß noch durch ein Modell bewiesen, so daß er über alle Zweifel erhaben ist. Man sieht da einen längs der Eiperipherie hinziehenden Drüsenschlauch an seiner dem Ei zugekehrten Wand eröffnet und frei mit dem intervillösen Raum kommunizieren. Die Drüse zieht dann auf der andern Seite weiter, der Uterushöhle zu. Hier ist also die Wand dieses Raumes auf der einen Seite von fetalen Elementen, auf der andern von wohlerhaltenem Drüsenepithel begrenzt, eine Seltenheit gegenüber dem genugsam bekannten und beim Verhalten der Gefäße noch zu schildernden gewöhnlichen Befund, daß auf einer Seite Ektoblast, auf der andern Seite Gefäßendothel den intervillösen Raum einfaßt. Gottschalk[2]) hat schon ähnliches behauptet. Seine viel angezweifelten Befunde erhalten durch Frassis Beobachtung entschieden eine Stütze. Dieser Vorgang muß sich im Laufe des Wachstums des Eies schon mehrfach ereignet haben, er bildet aber naturgemäß immer nur eine kurze Episode, da mit dem weitern Wachstum des Eies die ganze Drüse zerstört und dem Ei einverleibt wird, bis dann in der Peripherie eine neue Anbohrung und spätere Assimilation von Drüsen erfolgt. Daß man diesen Vorgang an Drüsen nicht so oft sieht, wie an Gefäßen, mag darin seine Erklärung finden, daß die Drüsenwand anscheinend doch mit ihrer Basalmembran und ihrem hohen Zylinderepithel der

[1]) Arch. f. mikroskop. Anat. Bd. 70, S. 500.

[2]) Arch. f. Gyn. Bd. 37, S. 201 u. Bd. 40, S. 169.

histiolytischen Wirkung des Eies mehr Widerstand leistet, als das dünne Endothelrohr einer Kapillare. Dafür spricht der Befund an meinem Objekt mit großer Deutlichkeit.

Man sieht hier vielfach die Teile der Umlagerungszone, in welchen mehrere Drüsenquerschnitte liegen, halbinselförmig in den intervillösen Raum wie in eine See hineinragen, während in der Nachbarschaft, wo etwa größere Kapillaren liegen, der fetale Ektoblast schon viel weiter peripherwärts vorgedrungen ist; es bilden also die Drüsen einspringende Vorgebirge in dem Blutsee des intervillösen Raumes, die eröffneten Kapillaren die dazwischen liegenden, weit ins Festland der Umlagerungszone eindringenden Buchten.

Die gegebenen Schilderungen des Verhaltens der Drüsen entsprechen denen Bonnets[1]), Peters[3]) u. a., welche alle die degenerativen Veränderungen beschrieben haben*).

Peters widerspricht sich allerdings (l. c. S. 73) einigermaßen selbst, indem er die bogenförmig um das Ei verlaufenden und an der Oberfläche (s. c. der Uterusschleimhaut) mündenden Drüsen als diejenigen schildert, zwischen denen sich das Ei in die Kompakta eingefressen hat und die nun nach allen Richtungen verdrängt werden, und andererseits nicht nur in der Umlagerungszone, sondern sogar zwischen den peripherstenTeilen der fetalen Ektoblastschale Drüsen in Degeneration beschreibt. Wir müssen annehmen, daß die Drüsen, zwischen denen sich das Ei eingefressen hat, längst von diesem aufgelöst und assimiliert sind, daß ihre Reste vielleicht in den degenerierenden Schläuchen

[1]) Monatsschr. f. Gebh. u. Gyn. Bd. XVIII, S. 36.

[3]) l. c. S. 72—74.

*) Anmerkung bei der Korrektur. Wir sehen in diesen Veränderungen an den Drüsen ganz ähnliche Vorgänge, wie sie Bonnet als vorbereitend zur Embryotrophe schildert. Er beschreibt, daß vielfach die schmalen, nur als Epithel und einer Bindegewebsleiste bestehenden, in das Drüsenlumen hinein vorspringenden Leisten völlig abgeschnürt werden und dann im Drüsenlumen frei liegen, um später aufgelöst und vom Ei resorbiert zu werden. Ähnlich verhält es sich auch hier: Die Elemente der Drüsenwand degenerieren werden aufgelöst und endlich resorbiert.

der Umlagerungszone zu finden sind, daß aber die um das Ei im Bogen herumziehenden und ins Uteruslumen mündenden Schläuche ursprünglich weiter vom Implantationsloch entfernt waren. Nur so würde man sich vollkommen logisch den Ablauf der Vorgänge erklären können.

Übereinstimmend wird auch von Peters[1]) und den meisten der neueren Untersucher (Siegenbeek[2]), Bonnet[3]), Frassi[4]) das Vorkommen von Blut in der Drüsenlumina als etwas durchaus normales, nicht pathologisches angesehen.

Bonnet hat a. a. O. an einer menschlichen Keimblase die Blutfüllung der Drüsen festgestellt und denselben Vorgang in seiner Arbeit „Beiträge zur Embryologie des Hundes", II. Forts.[5]), eingehend geschildert. Beim Hunde konnte Bonnet den direkten Einbruch des Blutes aus einer Kapillare in die Drüsen nachweisen.

Beim Menschem ist dieser Nachweis nur Frassi gelungen. Die übrigen Autoren haben ihn auch an Serienschnitten nicht sicher führen können (Peters, l. c. S. 75). Bei Frassi findet sich die breite Kommunikation zwischen Drüse und intervillösem Raum, es ist aber in diesem kein Blut. Jedoch würde es, wenn solches vorhanden gewesen wäre, natürlich auch in die Drüse eingedrungen sein.

Auch an meinem Objekt ist der Befund von Blut in Drüsen verschiedentlich zu erheben und bedarf einer eingehenden Schilderung.

Nicht selten finden sich Drüsen in der Umlagerungszone in der Nähe der Ektoblastschale, welche mit Blut gefüllt sind. Dies ist an meinem Präparat stets geronnen und zeigt ein deutliches Fibrinnetz (vgl. Fig. 18), während zum Beispiel Bonnet beim Hunde besonders hervorhebt, daß das Blut in den Drüsenkammern nicht gerinnt, sondern rasch gelöst wird. Vielleicht ist die

1) l. c. S. 73.
2) Arch. f. Anat. u. Physiol., Anat. Abt. 1898, S. 12.
3) Monatsschr. f. Gebh. u. Gyn. Bd. XVIII, S. 36.
4) Arch. f. mikroskop. Anat. Bd. 70 S. 448, 501.
5) Anat. Hefte. Bd. 20, 1902, S. 456ff.

vielfach zu beobachtende Eosinrotfärbung des Drüseninhalts bei meinem Präparat, der aber keine erkennbaren roten Blutscheiben oder ihre Reste mehr enthält, auch auf die erfolgte Lösung von solchen und auf den Hämoglobingehalt des Drüseninhalts zurückzuführen. Meist aber findet man deutliche Blutgerinnsel in den betreffenden Drüsen.

Ein ganz besonderes Interesse beanspruchen zwei Drüsenräume, welche ich auf den Figg. 14 u. 15 nach den Schnitten 71 und 73 gegeben habe.

Auf Schnitt 71 Fig. 14 sieht man links einen von einem schon älteren Koagulum ausgefüllten Raum, an welchem deciduawärts noch eine Reihe deutlich erhaltener Epithelzellen zu erkennen ist, die an der übrigen Peripherie fehlen. An der andern Seite liegt ein ebensolches Koagulum in einem Hohlraum, in welchem keine Epithelien mehr zu sehen sind. Die Deutung dieses Befundes hat sehr viele Schwierigkeiten gemacht, doch gelang es, durch Vergleich der Serie folgendes festzustellen:

Das linke Koagulum entspricht in seiner Fortsetzung einem schon viel früher, in Schnitt 19, auffallenden Gewebszapfen, den ich später bei der Schilderung des Vordringens des Eies in das materne Gewebe noch mehrfach zu erwähnen haben werde. An Schnitt 44 ist an ihm noch keinerlei Epithel zu sehen, er liegt frei und mit unregelmäßigem Kontur im Gewebe, dagegen ist gut zu erkennen, daß er eine Drüse mit engem Lumen zur Sichelform komprimiert. Diese Drüse wird bei erhaltener Sichelform immer größer. Weiterhin geht an der Seite nach dem Koagulum hin ihr Epithel verloren, so daß das Gerinnsel also auf der vom Ei abgewendeten Seite von Epithel umgeben, eiwärts dagegen frei in einer Gewebslücke liegt. Noch weiterhin wird der von Epithel entblößte Teil der Peripherie immer mehr verringert und schließlich liegt das Koagulum innerhalb eines von vollkommen intaktem Epithel umgebenen Drüsenrohres. Dieses liegt bis dahin immer dicht an der Keimblase, weiterhin, mit Abnahme des Eiumfanges, entfernt es sich mehr und mehr

von diesem und liegt schließlich in der spongiösen Schicht der Decidua in unmittelbarster Nähe von großen ektatischen, strotzend mit Blut gefüllten und von den umgebenden Drüsen nur durch dünnste Wände getrennten Kapillaren. Den unmittelbaren Einbruch des Blutes aus diesen in das Drüsenlumen festzustellen ist mir nicht gelungen, weil die Serie vorher endet. Das in der Drüse liegende Blut verliert, je weiter wir die Serie verfolgen, immer mehr den Charakter des Koagulum und sieht schließlich ganz so aus, wie das frische Blut der Kapillaren.

Der Vorgang dürfte also folgendermaßen zu erklären sein: Das Blut ist nach einem bei Tieren (Hund, Bonnet) und auch beim Menschen (Frassi) festgestellten Vorgang durch die dünne Zwischenwand aus einer Kapillare in eine Drüse eingebrochen und hat diese angefüllt, zunächst noch vom intakten Drüsenepithel umschlossen. Bei größerer Annäherung an das Ei geht eiwärts das Epithel zugrunde, vielleicht unter dem Einfluß des Ektoblasten, und das Blut, das hier schon geronnen ist, liegt halb in, halb neben der Drüse im Gewebe. Noch weiterhin ist es ganz aus der Drüse in das Gewebe eingebrochen, liegt neben der Drüse und komprimiert sie sichelförmig von der Seite her. Der Gerinnungsvorgang schreitet um so weiter vor, je mehr das Blut frei im Gewebe liegt und je weiter es von dem ursprünglichen Einbruchsort aus der Kapillare entfernt liegt, schließlich gleicht es in seiner Struktur jedem beliebigen andern Fibringerinnsel. Da, wo das Koagulum frei im Gewebe liegt, wird es schon stark vom fetalen Ektoblasten angenagt und gefressen, so daß seine Kontur nicht mehr rund oder oval, sondern ganz unregelmäßig zackig wird. Aber auch da, wo das Koagulum noch gut begrenzt erscheint, beginnt der fetale Ektoblast an der dem Ei zugekehrten, epithelentblößten Seite schon hineinzuwuchern und es zu benagen (vgl. Fig. 15 Schnitt 73).

Den ganzen Vorgang des Hineingelangens von Blut in die Drüse als Folge einer Zerreißung durch die Abrasion darzustellen, habe ich gar keinen Grund, da sich so die weit vorgeschrittene Gerinnung absolut nicht erklären ließe.

Daß etwa der an der blutgefüllten Drüse auftretende Schwund des Epithels auf eine Auflösung durch das Koagulum selbst zurückzuführen sei, kann nicht angenommen werden, sonst müßte diese Auflösung noch viel eher dort stattgefunden haben, wo das noch nicht koagulierte Blut die Epithelien bespült. Gerade dort sind diese aber tadellos erhalten. Vielmehr nehme ich, da das Epithel gerade eiwärts fehlt, einen zerstörenden Einfluß des fetalen Ektoblasten an.

Auch hier aber bewährt sich wieder die Richtigkeit der Beobachtung, daß gerade die Drüsen der Einwirkung des fetalen Ektoblasten verhältnismäßig lange widerstehen. Denn gerade hier an der Stelle, wo diese beiden blutgefüllten Drüsen liegen, ist das Ei relativ zottenarm, ja es besteht hier auf größere Strecken gar keine eigentliche Ektoblastschale, sondern es erheben sich nur einige ziemlich kümmerliche Anlagen von Zotten mit kurzen und schmalen Ektoblastsäulen, welche aber zwischen die blutgefüllten Drüsen und an deren Seiten weiter vordringen, als ihnen gerade gegenüber.

Diese nicht gleichmäßige Ausdehnung der Keimblase und ihres Ektoblasten findet sich im kleinen, wie schon früher und auch hier wieder gezeigt, besonders den Drüsen gegenüber. Aber auch im großen und ganzen ist die Kontur des Eies durchaus nicht überall sphärisch, sondern sie zeigt besonders an einer Seite ein ziemlich ungleichmäßiges Vordringen der fetalen Ektoblastschale in die Umlagerungszone, so daß manchmal zwischen dem vordringenden fetalen Ektoblasten zunächst einzelne mütterliche Gewebsstreifen stehen bleiben, welche erst später durch die sich von den Seiten her anlegenden fetalen Ektoblastzellen, vor allem die Deckschicht, durchbrochen und aufgelöst werden.

Als Beispiel für dieses exzentrische Wachstum des Eies gebe ich im nachfolgenden eine Schilderung der Verhältnisse an dem schon Seite 59 erwähnten, als Beispiel für die in größerem Umfange eintretende fibrinöse Degeneration dargestellten Gewebsteil.

Auf Schnitt 18 sieht man neben dem eigentlichen kompakten Ei auch noch abseits einen Herd des fetalen Ektoblasten, von

der Hauptmasse durch eine bereits ausgedehnte fibrinöse Entartung zeigende Spange maternen Gewebes getrennt.

Diese mütterliche Gewebspartie zeigt auf der einen Seite deutlich die Struktur der Umlagerungszone, während auf der andern Seite die Zellen untergegangen sind und nur noch Fibrinmassen liegen. Die ganze Partie ist von zahlreichen Leukozyten dicht durchsetzt.

Das fetale Gewebe, das sich hier dicht herandrängt, hat den Charakter der Deckschicht mit gut erhaltenen Zellkernen, während die Zellen der Umlagerungszone in vorgeschrittener Degeneration und Zerfall begriffen sind.

Auf Schnitt 19 (Fig. 3) ist der fibrinöse Streifen auf der einen Seite nur noch ganz schmal, man kann deutlich ein ihn schräg durchsetzendes Deckschichtband erkennen, welches die beiden, hier sonst noch getrennt erscheinenden fetalen Ektoblastmassen verbindet.

Auf dem nächsten Schnitt 20 (vgl. Fig. 4) ist die Vereinigung der fetalen Elemente vollkommen, nur noch einige, in der Längsrichtung des maternen Gewebszapfens verlaufende Fibrinstreifen zeigen sein früheres Vorhandensein hier an. Auf der einen Seite, da, wo vorher die Degeneration noch nicht so weit vorgeschritten war, ragt noch ein großer zapfenförmiger, materner Gewebsrest zwischen die fetalen Elemente hinein. Dieser läßt sich in der Serie als ein nach und nach immer mehr fibrinös degenerierendes Gebilde noch weithin verfolgen, noch auf Schnitt 45 läßt er sich deutlich erkennen, obgleich er in den späteren Schnitten bis 45 nicht in seiner vollständigen Kontinuität erhalten, sondern vielfach vom fetalen Ektoblasten durchbrochen ist. Denkt man sich diese Partie rekonstruiert, so würde sie als eine vielfach vom fetalen Ektoblasten durchbrochene Scheidewand zwischen zwei Ausbuchtungen des Eies sich darstellen. Die letzten Reste dieses fibrinös entarteten maternen Gewebestreifens stellen sich bei weiterem Verlauf als identisch mit den Ausläufern der Seite 79—83 ausführlich geschilderten blutgefüllten Drüsenlumina dar. Es ist

also der aus der Drüse ausgebrochene Bluterguß bis in diesen Gewebsbalken weithin vorgedrungen und bietet dem wachsenden Ei lange Widerstand. Er reicht auch in mehreren Schnitten bis dicht an die hier fast ganz zottenlose Keimblase selbst heran, komprimiert den Ektoblasten und buchtet die Mesoblastschale sogar konvex nach innen vor (vgl. Fig. 5).

Hier hat also aus uns unbekannten Gründen eine umschriebene Partie der Umlagerungszone ganz entschieden dem Vordringen des Eies einen größeren Widerstand entgegengesetzt, seine Ausdehnung an dieser Stelle wesentlich gehindert (Einbuchtung nach innen) und ist, wenn auch nur in Resten, erhalten geblieben, während in der Nachbarschaft die Ektoblastschale schon weit über das Niveau dieser Stelle hinaus vorgedrungen ist.

In der Literatur finde ich von diesem ungleichmäßigen Wachstum beim Menschen nichts erwähnt.

Für den Hund beschreibt Bonnet[1]) ein ähnliches Verhalten:

„Man darf sich aber nicht vorstellen, daß der Abbau (sc. der maternen Drüsenkammerwände) immer genau von der Stelle ausgeht, wo die Drüsenwände an der Unterfläche des Labyrinthes mit den Enden der fetalen Interlobularlamellen in Berührung kommen.

Auch Durchbrechungen von Drüsenkammerwänden an tiefer gelegenen Stellen kommen vor, wie wenn eine Lücke in eine Mauer geschlagen wird."

Diese Schilderung, namentlich das Bild von der in die Mauer geschlagenen Lücke entspricht ganz meinen Befunden an dem mütterlichen, sich weit in den Raum des Eies hineinstreckenden Gewebsseptum.

Die Blutgefäße der Umlagerungszone bestehen aus zahlreichen Kapillaren, die zum Teil ziemlich gut mit Blut gefüllt, zum Teil auch stark kontrahiert sind und in ihrem engen Lumen nur einige wenige rote Blutscheiben zeigen. Etwa an der Grenze der Umlagerungszone gegen die übrige Decidua verlaufen bogen-

[1]) Anat. Hefte. Bd. 20, 1902, S. 399.

förmig, konkav gegen das Ei hin, große und weite, sinusartige Blutkapillaren, deren Wand nur aus einer einfachen Endothelschicht besteht. Diese Bluträume durchsetzen zum Teil die Umlagerungszone vollkommen bis zur Ektoblastschale hin, zum Teil enden sie auch in der Umlagerungszone selbst als feinste Endothelrohre in den Partien fibrinöser Degeneration, wo dann ihre Wandungen gleichfalls dieser Veränderung unterliegen. Jedenfalls aber lassen sie sich stets bis in die außerhalb der Umlagerungszone liegenden venösen Gefäße, die namentlich zwischen den Drüsenschläuchen der Decidua spongiosa liegen, verfolgen. Diese Bluträume haben an meinem Präparat nicht dieselbe enorme Ausdehnung und auch nicht die pralle Blutfüllung wie bei Peters, Graf Spee, Leopold und Siegenbeek. Ich führe das, wie schon erörtert, auf die bei diesem Objekte vorliegenden Vergiftungen resp. Verbrennungen zurück und halte es für leicht pathologisch. Daß der geringere Blutinhalt meines Präparates durch Auslaufen bei der Abrasion verursacht sei, glaube ich nicht, da diese Partien vollkommen unverletzt sind.

In Verfolgung der Serie gelingt es leicht, schmale Kapillarrohre in diese sinusartigen Gefäße einmünden zu sehen und zwar oft mehrfach an verschiedenen Stellen in ein und dieselben Blutlakune. Es liegt nahe, hier in einem der schmalen Rohre das zuführende, im anderen das abführende Gefäß zu erblicken, doch läßt sich hierfür ein exakter Beweis nicht erbringen.

Das liegt namentlich in dem Verhalten der Arterien begründet, welches von dem der Venen, die sich, wie schon hervorgehoben, stets bis in die Venen der Decidua verfolgen lassen, wesentlich abweicht.

Die stark kontrahierten Arterien lassen sich in den bekannten breiten Zellbalken, aus der Tiefe nach der Oberfläche aufsteigend, vielfach und leicht bis zu dem Beginn der Umlagerungszone verfolgen. In dieser selbst aber sind sie schwer zu sehen. Es scheint manchmal, als ob sich ihre Lumina an die außerhalb der Umlagerungszone aufsteigenden Arterien anschließen, jedoch ist es mir trotz vielfachen Durchmusterns der Serie nicht ge-

lungen, einwandfrei die Einmündung solcher Arterien in die Gefäße der Umlagerungszone festzustellen, während es für die Venen hier und da gut gelang, ihren Zusammenhang mit den größeren ektatischen Kapillarräumen zu verfolgen. Es ist wohl anzunehmen, daß auch hier die zu- und abführenden Gefäße vorliegen, wie sie von Hofmeier[1]), Bumm[2]) u. a. für spätere Stadien festgestellt wurden.

Jedenfalls sind aber in diesem frühen Stadium die zuführenden und die abführenden Rohre noch äußerst schmal, während die Stauung in den Eikapillaren eine bedeutende ist, so daß jedenfalls die Zirkulation eine sehr langsame und schleppende sein muß.

Man findet die Blutkapillaren in der ganzen Peripherie des Eies in der Umlagerungszone, ausgenommen das Schlußkoagulum, in welchem sie, ebenso wie die Drüsen, gänzlich fehlen.

Stellen, die auf eine direkte Stase hinweisen, wie sie Bonnet[3]) z. B. für den Hund beschreibt, konnte ich nicht finden. Sie sind auch meines Wissens sonst an jungen menschlichen Ovula nicht beschrieben worden.

Neben Kapillaren mit gut erhaltenem Epithel, welche die Regel bilden, findet man nun in der Umlagerungszone auch vielfach, namentlich dicht am Ei, kapilläre Spalträume, deren Endothel ganz oder teilweise verloren gegangen ist, andere wieder, an denen die Endothelzellen nicht platt, sondern fast kubisch, hypertrophisch aussehen, so daß an den Blutkapillaren hier die mannigfachsten verschiedenen Bilder entstehen. Wir werden später sehen, welche wechselnden Deutungen sie bei den verschiedenen früheren Untersuchern gefunden haben.

Während, wie wir gesehen haben, die Drüsen gegenüber dem wachsenden Ei verhältnismäßig widerstandsfähig sind, scheinen die Blutkapillaren sich fast entgegengesetzt zu verhalten.

---

[1]) Beitr. zur Anatomie d. schwangeren u. kreißenden Uterus. Stuttgart 1887.

[2]) Arch. f. Gyn. Bd. 37.

[3]) Anat. Hefte. Bd. 20, 1902, S. 340.

Die meisten Autoren stehen auch für das menschliche Ei auf dem Standpunkt, daß die mütterlichen Blutkapillaren von den Elementen des fetalen Ektoblasten eröffnet werden, nur wenige leugnen heute noch diesen Vorgang, und zwar nicht auf Grund abweichender histologischer Befunde selbst, sondern auf Grund einer abweichenden Deutung dieser Befunde.

Verfolgt man an meinem Präparat die mit frischem, keine Stase oder Thrombose zeigenden, Blut gefüllten Kapillaren der Umlagerungszone, so sieht man vielfach den fetalen Ektoblasten, und zwar Grund- und Deckschicht, in breiten Zügen sich diesen Gefäßen nähern. Manchmal sind es auch nur vereinzelte Streifen oder Inseln der Deckschicht, welche dagegen vordringen, immer aber läßt sich in der Serie deren Zusammenhang mit der Ektoblastschale nachweisen. Peripheriewärts nähern sie sich der Kapillarwand mehr und mehr, liegen dann stellenweise dicht dem noch erhaltenen Endothel an, durchbrechen dieses endlich und dringen in das Lumen ein und eröffnen so das Gefäß. Fig. 9 von Schnitt 40 zeigt diese Verhältnisse klar. Man sieht hier eine im optischen Durchschnitt dreieckige Kapillare, welche zum Teil noch mit intaktem, etwas gequollenem Endothel ausgekleidet, zum Teil aber, besonders an ihrer peripheren Wand, davon entblößt ist. An der eiwärts gelegenen Spitze ist der Einbruch von einer Reihe kolbiger Deckschichtsprossen mit durchweg gut gefärbten intakten Kernen erfolgt, welche sich eiwärts bis zu einer Chorionzotte hin verfolgen lassen. Diese Deckschichtknospen haben das Gefäß frei eröffnet, so daß neben ihnen noch deutlich das Endothel erhalten ist. Ein Übergang dieses Endothels in die Deckschicht ist weder hier noch irgendwo sonst zu konstatieren.

Ein weiteres Bild dieses Vorganges gibt Fig. 10 nach Schnitt 69. Hier ist an eine sehr weite, mit tadellos erhaltenem Endothel ausgekleidete mütterliche Kapillare der fetale Ektoblast in massigen Zügen dicht herangewuchert. In der Mitte ist diese fetale Gewebsmasse noch von intaktem Endothel der Kapillaren überzogen, während zu beiden Seiten

je ein ganz schmaler Durchbruch aus der Kapillare in den intervillösen Raum erfolgt ist. Auf Schnitt 68 ist der Durchbruch noch nicht erfolgt, hier ist nur fetaler Ektoblast bis an die Gefäßwand herangewuchert, hat aber ihr Endothel schon eine Strecke weit zerstört und bildet also selbst einen Teil der Gefäßwand. Auf Schnitt 67 dagegen sieht man auch den Ektoblasten noch vom Endothel bekleidet, und an einer einzigen Stelle öffnet sich ein nur 5 μ im Lichten breiter Spalt, der den Kapillarraum mit dem intervillösen Raum verbindet. Am Rande dieses Spaltes verläuft das Ende der letzten platten Endothelzelle wie eine gewundene Peitschenschnur von der Unterlage abgelöst frei im Raum der Kapillare, ähnlich so, wie es Peters auf Taf. XI, Fig. 25 F darstellt. In dem Spalt sieht man deutlich rote Blutscheiben und einige Leukozyten. Auf Schnitt 69, wo er etwas breiter ist, ist der Spalt ebenfalls deutlich mit roten Blutscheiben und Leukozyten erfüllt.

Anderwärts, z. B. Fig. 8, Schnitt 83, ist die eiwärts gelegene Kapillarwand vollkommen vom fetalen Ektoblasten ersetzt, während peripherwärts ein ununterbrochener gut erhaltener Endothelbelag das Kapillarrohr auskleidet.

An wieder anderen Stellen, z. B. Fig. 7, Schnitt 92, ist die Kapillarwand peripherwärts vollständig, eiwärts zum größten Teil von wohlerhaltenem Endothel ausgekleidet. Aber an einer Stelle, bei D, ist der fetale Ektoblast, der sich im übrigen schon weithin neben der Kapillarwand ausgebreitet hat, in das Lumen eingebrochen. Hier sieht man, allerdings undeutlich, an dem in die Kapillare eingebrochenen Deckschichtstreifen, die Andeutung eines Bürstenbesatzes. In Verfolg der Serie kann man auch feststellen, daß ein und dieselbe lange Kapillare an mehreren Stellen vom fetalen Ektoblasten angefressen und eröffnet wird. An den Zwischenstücken ist der Ektoblast an vielen Stellen bis dicht an das Endothel herangewuchert, so daß Bilder entstehen, wie sie Pfannenstiel[1])

[1]) v. Winckels Handbuch d. Geburtsh. Bd. I.

mit allerdings anderer Deutung auf Taf. L, Fig. 19, 20, Taf. M, Fig. 24, Taf. O, Fig. 27 darstellt.

An diesen, nach meiner Auffassung in die mütterlichen Kapillaren einbrechenden Deckschichtmassen sind überall die Kerne tadellos erhalten und gut tingiert, es finden sich keinerlei Zeichen von Zelldegeneration.

Nirgends auch sieht man den Übergang von Endothel in Deckschicht (Syncytium). Auch die Bildung von Symplasma habe ich an den Endothelien nicht sicher feststellen können. Ebensowenig findet sich ein Übergang des Endothels der eröffneten Kapillaren auf die Begrenzungen des intervillösen Raumes innerhalb der Ektoblastschale.

Von diesem intervillösen Raume habe ich schon früher (vgl. S. 61 u. 62) hervorgehoben, daß er dicht an der Keimblase ziemlich weit ist und sich peripherwärts innerhalb der Ektoblastschale auf schmale Spalten und Gänge reduziert, sowie, daß er überall mäßig stark mit frischem Blut gefüllt ist. Dadurch nun, daß durch den fetalen Ektoblasten in der beschriebenen Weise zahlreiche mütterliche ektatische Kapillaren eröffnet werden, treten diese mit ihren weiten Lumina in offene Verbindung mit dem intervillösen Raum, so daß sie mit Recht als ein Teil desselben angesehen werden. Man kann also gewissermaßen an dem intervillösen Raum drei Teile unterscheiden, einen weiten, dicht an die Keimblase angrenzenden und einen ebenfalls weiten peripheren, aus den eröffneten Kapillarsinus bestehenden. Zwischen diesen, im Bereich der fetalen Ektoblastschale, bestehen oft nur sehr schmale Verbindungslücken und Spalten zwischen den beiden ersten Teilen, doch lassen sie sich überall nachweisen.

Ich schließe mich demnach denjenigen Autoren an, welche den intervillösen Raum als teils extravaskulär, teils (in der Peripherie) als intravaskulär auffassen, indem die eröffneten maternen Kapillaren, deren einwärts gelegene Wand vom Ektoblast abgebaut und resorbiert ist, mit ihrer peripheren Wand die Begrenzung der Umlagerungszone gegen

den intervillösen Raum zu bilden. Nach der Beobachtung von Frassi[1])-Keibel kommt es auch vor, daß Drüsenlumina in ihn hineingezogen werden, er könnte also auch mit einem dritten, allerdings wohl meist kleinen Anteil als intraglandulär bezeichnet werden; doch lasse ich letztere Eventualität als für mein Objekt nicht passend hier beiseite.

Niemals habe ich an meinem Präparat gesehen, daß intakte rote Blutscheiben innerhalb der fetalen Ektoblastmassen selbst gelegen hätten, also von ihnen resorbiert worden wären oder in sie eingebrochen wären, wie dies Peters beschreibt. Ob die in Fig. 19a innerhalb der Deckschichtvakuolen liegenden Gebilde etwa Reste roter Blutkörperchen sind, muß ich dahingestellt sein lassen, doch ist die Möglichkeit immerhin zuzugeben.

Dieser Autor vindiziert überhaupt sowohl den Blutgefäßen in der Umlagerungszone, als auch dem Blute selbst eine aktive Rolle.

Er schildert nämlich in der Umlagerungszone die Neubildung von Blutkapillaren als einen häufigen Vorgang. Er schreibt darüber (l. c. S. 62):

„Wie ein Blick auf Fig. 28—32, Tafel XII lehrt, können wir aus Fig. 28 und 29 deutlich ersehen, daß es sich meist um tertiäre Sprossenbildung handelt. Jedoch finde ich auch stellenweise mitten im retikulären Gewebe der Umlagerungszone reihenförmig aneinander gelagerte Spindelzellen, welche, einen schmalen Spalt zwischen sich lassend, stellenweise Blutkörperchen zwischen sich enthalten (vide Fig. 32, Tafel XII); im Querschnitte sind diese in Fig. 31 (a—f) auf Tafel XII zu sehen. Wir können also füglich auch von einer Zeilenbildung in unserem Objekte sprechen, Bilder, die auf eine primäre Blutgefäßneubildung hindeuten würden, habe ich allerdings nicht sicher konstatieren können."

Und weiter ebenda Seite 62:

„Diese anfangs ganz engen neugebildeten Kapillaren erweitern sich allmählich und treten mit den Endsprossen der Trophoblastschale dadurch in Kommunikation, daß diese in die die neu-

[1]) Arch. f. mikroskop. Anat. Bd. 70.

gebildeten Endothelrohre umgebenden Spalten und Lücken des ödematösen Stromagewebes einwachsen. Es machen die Bilder mehr den Eindruck, daß diese Kapillaren passiv vom Trophoblast umsponnen werden, als daß man annehmen könnte, daß sie aktiv gegen den letzteren vorwuchern[1]). Zwischen den das Endothelrohr umgebenden Trophoblastzügen und der Endothelwand selbst ist fast überall ein spaltförmiger Zwischenraum vorhanden (vide Fig. 30, Tafel XII), stellenweise jedoch liegen auch beide Schichten aneinander. An vielen Punkten sehen wir den Endothelmantel bereits wieder im Zerfall[2]) und die Endothelzellen frei in der neu entstandenen Blutlakune. Es haben also scheinbar diese neugebildeten Blutgefäße nur die Bestimmung, den peripheren Schichten des Trophoblast Blut zuzuführen und auf diese Weise zu der spongiösen Umgestaltung desselben beizutragen."

Über die von Peters als wahrscheinliche „Blutbildner" angesprochenen großen Zellen habe ich mich schon auf Seite 60 ausgelassen und sie für in Degeneration begriffene Zellen erklärt.

Den oben erwähnten Bildern von Peters kann ich ähnliche aus der Umlagerungszone meines Objektes an die Seite stellen. Vielfach findet man in ihr kapilläre Spalträume, deren deutlich erkennbarer Endothelbelag nur durch eine einfache Zeile von roten Blutscheiben voneinander getrennt ist und schließlich in einen soliden Zellfortsatz ausläuft. Auch findet man ähnliche Spalträume ohne Endothel mit Erythrozyten vollgestopft, so daß ganz ähnliche Bilder entstehen, wie sie Peters abbildet. Auch daß diese bluterfüllten Spalträume von Ektoblastmassen eingescheidet werden, daß sie zerfallen und in „Blutlakunen" liegen, ist unschwer festzustellen.

Ich glaube aber nicht, daß man diese Gebilde als neugebildete Kapillaren ansprechen sollte.

Die Uterusschleimhaut ist bekanntlich auch außerhalb der Schwangerschaft außerordentlich reich an Kapillaren, wovon jedes

[1]) Im Original nicht gesperrt gedruckt.

[2]) Desgl.

Präparat aus der Zeit der Menstruation sofort überzeugt. Wir sehen dann die strotzend gefüllten Schlingen bis dicht unter die Oberfläche in großen Mengen hinziehen. Außerhalb der menstruellen Kongestion erscheint die Schleimhaut viel gefäßärmer, weil die Kapillaren entleert und komprimiert, daher kaum oder gar nicht zu unterscheiden sind. Niemand wird aber deshalb behaupten, daß während der Menses eine große Menge von Kapillaren neu gebildet würden, um sofort wieder der Rückbildung zu verfallen.

Auch bei Säugetieren, z. B. beim Hund und Schaf (Bonnet[1]), tritt nur eine prallere Füllung, nicht aber eine Vermehrung der Gefäße zur Zeit der Brunst ein.

Es hat also eine so ausgiebige Neubildung von Gefäßen in dieser frühesten Zeit der Schwangerschaft keine Analogie im Tierreich. Auch beim Menschen widerspricht ihre Annahme den für die Menstruation bekannten Verhältnissen, und diese sind es ja, welche das Ei in der ersten Zeit nach der Implantation an der Uterusschleimhaut vorfindet. Wenigstens haben Siegenbeek[2]), Merttens[3]), Pfannenstiel[4]), eine Neubildung von Gefäßen im Sinne von Peters nicht beschrieben. (Pfannenstiel schildert eine andere Art von Gefäßneubildung, auf die ich noch zurückkomme.)

Wir müssen also die beschriebenen, von Peters als Gefäßneubildung gedeuteten Bilder auf andere Weise zu erklären suchen, und das dürfte nicht zu schwer sein.

Die ganze Umlagerungszone befindet sich einerseits im Zustand der Quellung, Ödemisierung und Durchblutung mit frei in die Gewebsspalte ausgetretenem Blut, andererseits steht sie unter einem, wenn auch nur geringen, zentrifugalen Druck durch das Ei. Letzterer wird bewiesen durch die leichte seitliche Ausbiegung der Drüsenschläuche und Gefäße der an die Umlagerungs-

---

[1]) Anat. Hefte. Bd. 20, 1902.

[2]) Arch. f. Anat. u. Physiol., Anat. Abt. 1898.

[3]) Zeitschr. f. Gyn. Bd. 30 u. 31.

[4]) v. Winckels Handbuch d. Gebh. Bd. I.

zone angrenzenden Decidua. Ihr (d. h. der Umlagerungszone) Stroma befindet sich im Zustande des beginnenden Zerfalles, auch die Drüsen sind meist komprimiert.

Wenn nun schon diese, wie wir gesehen haben, im ganzen etwas widerstandsfähigeren Drüsen komprimiert werden, so ist dies sicher bei den Kapillaren noch mehr der Fall, so daß vielfach ihre Endothelien fast aneinander liegen mit nur einer zwischenliegenden Reihe roter Blutscheiben. Ferner liegen oft die Erythrozyten frei in den Gewebsspalten, was nicht nur für den Menschen, sondern auch für viele Säugetiere von verschiedenen Autoren gleichmäßig beschrieben wird. Durch diese komprimierten Kapillaren einerseits und durch frei in länglichen Gewebsspalten liegenden Erythrozyten andrerseits entstehen jene von Peters als neu gebildete Gefäße gedeuteten Bilder in der Umlagerungszone. In nächster Nähe des Eies werden dann diese Gebilde, komprimierte Kapillaren sowohl wie freie rote Blutscheiben, zum Teil nach vorheriger fibrinöser Degeneration aufgelöst und vom Ei assimiliert; das entspricht auch der Peterschen Beobachtung, daß diese neugebildeten Kapillaren sehr bald wieder dem Zerfall unterliegen (vgl. oben S. 78).

Ich fasse also, im Gegensatz zu Peters, diese Bilder in der Umlagerungszone nicht als neugebildete und dann erst zerfallende, sondern teils als ursprünglich schon vorhandene, komprimierte und degenerierende zerfallende Kapillaren sowie als gleichfalls zerfallende Blutaustritte in das Stroma der Umlagerungszone auf.

Die Grenze der Umlagerungszone gegenüber dem fetalen Ektoblasten ist im allgemeinen deutlich markiert. Vor allem die Grundschichtzellen mit ihren stets gut tingierten und wohlerhaltenen Kernen, mit Mitosen, heben sich deutlich gegenüber den gequollenen Stromazellen mit oft geblähten oder pyknotischen Kernen ab. Auch die Deckschicht ist meist recht gut unterscheidbar von der Umlagerungszone, wenn sie sich in langen Streifen und Bändern von der Ektoblastschale als Grenze des intervillösen Raumes auf die Umlagerungszone überschlägt. Nur da, wo der fetale Ektoblast, und zwar meist in Gestalt der

Deckschicht, strahlenförmig tiefer in das materne Gewebe eindringt, kann es eventuell etwas schwerer sein, die Grenze genau festzustellen, ja es kann unmöglich werden. Das liegt daran, daß auch die Deckschicht an ihren äußersten Vorposten nicht immer völlig erhalten bleibt, sondern daß hier einzelne ganz weit vorgeschobene Teile zunächst ebenso degenerieren wie die Umlagerungszone. Dann bildet sich aus der syncytialen Deckschicht ein Symplasma syncytiale fetale, kenntlich an den klumpigen, diffus schwarzblau gefärbten Kernen und dem dunkeln Protoplasma (vgl. Fig. 19). Liegt solches Symplasma syncytiale fetale nun dicht neben oder innerhalb gleichfalls zu Symplasma conjunctivum maternum umgewandelten Teile der Umlagerungszone, so ist es manchmal tatsächlich nicht mehr möglich, sicher zu sagen, welcher Teil dieser degenerierenden Protoplasmamassen vom Fetus und welcher von der Mutter stammt. Auf Fig. 19 habe ich versucht, derartige Stellen naturgetreu wiederzugeben, doch bedarf es zu einer ganz tadellosen Darstellung dieser Verhältnisse der Fixierung der Präparate in Zenker- oder Flemmingscher Mischung. Einen guten Anhalt für die Abgrenzung maternen und fetalen Gewebes bildet auch die fibrinöse Degeneration insofern, als peripher über diese hinaus fetale Elemente im allgemeinen nicht mehr vorkommen. Auch die Leukozyten hat man für die Abgrenzung herangezogen, doch geben auch sie, ebenso wie die fibrinösen Degenerationsgebiete, immer nur einen ungefähren, keinen ganz genauen Anhalt.

Der Grund, weshalb die am weitesten vorgeschobenen Posten der Deckschicht zum, wenn auch kleinen Teil, doch wieder zerfallen und der mütterlichen Zerfallszone beigemischt werden, ist nicht sicher zu erkennen. Man könnte ihn, nach unseren heutigen Begriffen, wohl am ehesten noch auf die Abwehrwirkung der Leukozyten zurückführen. Diese würden dann, um bei dem bekannten und viel angewendeten Bilde zu bleiben, zwar die äußersten Vorposten des vordringenden Feindes stellenweise noch vernichten, das Vordringen des Gros aber nicht aufhalten können. Es entspricht das, wie auch schon von Bonnet z. B. hervor-

gehoben, durchaus dem Verhalten bei manchen malignen Tumoren, bei denen auch ein Teil der neugebildeten Zellen rasch wieder zerfällt, ohne daß deshalb das Wachstum der Geschwulst wesentlich gehemmt wird.

Vielleicht kommt aber auch noch ein anderer Umstand in Betracht. Wir wissen, daß syncytiale Gebilde, wie sie in der Deckschicht vorliegen, amöboide Bewegungen haben. Es könnten also wohl Teile der peripheren Deckschichtbänder sich von der Hauptmasse ablösen, zwischen die maternen Zellen eindringen und, von ihrem Mutterboden entfernt, zugrunde gehen. Sie würden dann, mit dem maternen Gewebe zerfallend, wieder als Embryotrophe vom Ei resorbiert werden. Jedenfalls aber dürfen wir nicht, wie das von einer Reihe von Autoren (Veit) geschieht, von einem weitgehenden Zerfall der peripheren Anteile der Ektoblastschale sprechen. Das widerspricht durchaus den Tatsachen, denn die degenerierenden Teile der Deckschicht bilden nur einen verschwindenden Bruchteil des Ganzen.

Betrachten wir nach dieser Detailschilderung das Verhalten der Umlagerungszone im ganzen so sehen wir als deren hervorragendes Charakteristikum die Zeichen der Degeneration und des beginnenden oder zum Teil schon vollendeten Gewebszerfalles. Eingeleitet werden diese Prozesse durch die starke Durchsaftung, Ödemisierung, die stärkere Blutfüllung der Kapillaren und, in deren Folge, die diffuse Durchblutung des Gewebes. Die nächste Etappe stellt die streifen- und inselweise auftretende fibrinöse Degeneration dar, die letzte die Auflösung des Stromas.

Demgegenüber werden alle produktiven Veränderungen in der Umlagerungszone vermißt. Nirgends finden sich in ihr Mitosen, nirgends Gefäß- oder Drüsenneubildungen.

Dagegen zeigt die Decidua außerhalb der Umlagerungszone in ihren nicht seltenen Mitosen noch deutliche produktive Vorgänge.

Alle die beschriebenen degenerativen Veränderungen nehmen progressiv zu, je mehr wir uns dem fetalen Ektoblasten nähern.

Dieser selbst zeigt demgegenüber die ausgesprochenen Zeichen produktiver Tätigkeit. Überall in den Grundschichtsäulen finden sich zahlreiche Mitosen, nicht nur an ihrem Fuße, an dem Zottenbindegewebe, sondern auch an ihren peripher sten, dicht an der Umlagerungszone gelegenen Abschnitten. Die vielfach für die letzteren angenommene Degeneration kann ich an meinem Präparat nicht bestätigen, die Zellen sind bei mir etwas lockerer gelagert, der Protoplasmaleib etwas größer als bei den mehr einwärts gelegenen, aber einen Zerfall konnte ich nicht feststellen. Ich glaube, die Beobachtungen der Degeneration der peripheren Grundschichtzellen an den Eiern von Peters, Siegenbeek zum Teil auf die nicht lebensfrische Konservierung zurückführen zu sollen. Nur die allerperipher sten Teile der Deckschicht, die zum Teil weit ins materne Gewebe hineingewuchert sind, zeigen stellenweise Symplasmabildung als Ausdruck der Degeneration (vgl. Fig. 19).

Das wachsende Ei zeigt also alle Zeichen aktivster Vitalität, die ihm zunächst liegende mütterliche Schicht alle Zeichen der Degeneration: Dies Verhalten ist logisch nicht anders zu deuten, als daß die Nähe des Eies auflösend auf das mütterliche Gewebe einwirkt und da dies spurlos verschwindet, so ist es nicht anders zu erklären, als daß die gelösten maternen Gewebsbestandteile von dem fetalen Ektoblasten als dem vordringenden Anteil des Eies assimiliert werden.

Die zahlreich die Umlagerungszone durchsetzenden Leukozyten werden neuerdings meist als Reaktion des maternen Gewebes gegenüber dem vordringenden Ei erklärt, analog den Verhältnissen bei malignen Tumoren. Es steht dem nach unserer heutigen Auffassung nichts entgegen, zumal sich die Leukozytose nicht nur auf die zerfallende Umlagerungszone, sondern auch auf die sie umgebende gesunde Schicht der Decidua erstreckt. Besonders Frassi[1]) faßt die Leukozyteninfiltration als Abwehr gegen das vordringende Ei auf. Bonnet dagegen sieht in der starken

[1]) Arch. f. mikroskop. Anat. Bd. 70, S. 504.

Leucocyteninfiltration auch einen Transport von Nährmaterial für das wachsende Ei.

Ich bekenne mich also durchaus zu der Ansicht, daß, ebenso wie bei vielen Säugetieren, auch beim Menschen das sehr dotterarme Ei in seinen jüngsten Stadien das mütterliche Gewebe auflöst, auffrißt und sich so ernährt, bis nach Ausbildung des Plazentarkreislaufes die Ernährung durch das mütterliche Blut allein ermöglicht wird.

Dieser Gedanke, daß das Ei nicht durch „Osmose" aus dem mütterlichen Blut allein ernährt wird, sondern zum Teil auf Kosten der abgebauten mütterlichen Zellen lebt und wächst, ist zuerst von Bonnet[1]) ausgesprochen und in einer größeren Reihe von Arbeiten, zum Teil auch von seinen Schülern, besonders Kolster ausgebaut worden. Es wurden vor allem der Hund, ferner Stute, Rind, Reh, Schaf, Schwein studiert und im wesentlichen übereinstimmende Resultate erhalten.

Auch für den Menschen hat Bonnet[2]) diesen Vorgang zu erweisen versucht und sein Gedanke von der histiolytischen Wirkung des fetalen Ektoblasten auf das materne Gewebe ist von vielen neueren Untersuchern aufgenommen worden. Frassi[3])-Keibel, Beneke[4]), Leopold[5]), Hitschmann und Lindenthal[6]), Disse haben mehr oder weniger ausgesprochen diese Ansicht adoptiert, namentlich auch auf Grund der Vorgänge bei der Tubargravidität (Füth, Werth u. a.), während Veit[7]) sich ganz entschieden gegen diese Deutung ausgesprochen hat.

---

[1]) Die Uterinmilch u. ihre Bedeutung für die Frucht. Stuttgart, Cotta 1881.

[2]) Monatsschr. f. Gebh. u. Gyn. Bd. XVIII.

[3]) Arch. f. mikroskop. Anat. Bd. 70.

[4]) Monatsschr. f. Gebh. u. Gyn. Bd. XIX, S. 772.

[5]) Über ein sehr junges menschliches Ei in situ. Leipzig, 1905. Hirzel.

[6]) Zentralbl. f. Gyn. 1902, S. 1167. Zeitschr. f. Gebh. u. Gyn. Bd. 53, H. 1.

[7]) Die Verschleppung der Chorionzotten. S 12ff. Wiesbaden, 1905.

Über die Vorgänge der Aufnahme der nötigen Nährstoffe seitens des fetalen Ektoblasten in der Gravidität hat Hofbauer[1]) sehr interessante Untersuchungen angestellt.

Da Veit in der erwähnten Arbeit in einem Kapitel „Die Einbettung ohne jede Zerstörung" den Gedanken einer zerstörenden, histiolytischen Wirkung des Eies auf maternes Gewebe unter ausführlicher Begründung zurückweist und sich dabei auf die Verhältnisse an den ihm vorliegenden Präparaten von Siegenbeeks Ovulum beruft, muß ich hier auf diese Arbeit, als eine der neuesten, etwas näher eingehen.

Veit leugnet hier jede histiolytische Wirkung des Eies auf das materne Gewebe und nimmt an, daß Ei und Decidua sich, gleichmäßig wachsend, gemeinsam vergrößern. „Während der Einbruch von Blut in die Drüsenräume als eine Zerstörung der Drüsenwand gedeutet werden könnte, spricht alles übrige viel eher für ein friedliches Nebeneinanderwachstum der Gewebe." (a. a. O. S. 15).

Vorher hat Veit den Einbruch des Eies in Drüsenräume als bisher nicht erwiesen bezeichnet: „Es besteht hier noch ein non liquet." Ich habe schon früher (Seite 64) ausführlich auseinandergesetzt, daß durch den geschilderten Befund Frassis dieser Vorgang des Drüseneinbruches tatsächlich bewiesen ist, also dies „non liquet" Veits nicht mehr zu Recht besteht.

Aber noch viel mehr.

Veit sagt a. a. O. S. 12: „Entgegen der weit verbreiteten Meinung von der zerstörenden Wirkung des Eies hören wir also hier bei der Beschreibung der jugendlichsten Präparate von fetalen Degenerationsprozessen an der Eiperipherie und von einem korrodierenden Einfluß des mütterlichen Blutes auf das Ei." Veit meint hierbei die Ansicht von Peters über den Einbruch des Blutes in den Trophoblasten und die dadurch bewirkte Bildung des intervillösen Raumes, ferner die am Präparat

[1]) l. c.

Siegenbeeks von diesem beschriebene Degeneration der peripheren Grundschichtzellen.

Es ist aber m. E. nicht angängig, die Anschauung Peters' von der Korrosion der fetalen Ektoblastschale durch das mütterliche Blut einfach als Tatsache hinzustellen. Gerade diese Annahme ist von allen folgenden Untersuchern fast einstimmig zurückgewiesen worden. Sie hat ihren Ursprung zum großen Teil in der von Peters angenommenen Neubildung von Kapillaren in der Umlagerungszone, deren Unwahrscheinlichkeit ich schon dargetan zu haben glaube. Diese eine Stütze Veits steht also auf schwachen Füßen. Die andere Stütze, die Degeneration der peripheren Ektoblastzellen, gewinnt Veit vom Siegenbeekschen Ovulum (a. a. O. S. 12):

„Ich fragte mich weiter, wo denn die stärkste Proliferation im Trophoblast nachgewiesen ist. Die Antwort hierauf ist eindeutig: am Chorionbindegewebe. Es stimmt dies ja auch mit dem Charakter des Trophoblast; er besteht aus fetalem Ektoderm, er entspricht mehrfach geschichtetem Epithel und dieses hat stets sein größtes Wachstum an der Basis. Peripher sehen wir auf dem Plattenepithel der äußeren Haut die Verhornung, das allmähliche Zugrundegehen. Mitosen sieht man im Trophoblast nicht allzuleicht; wenn man sie aber sieht, so ist dies nur an der Basis, nur nach dem Bindegewebe des Chorion zu der Fall."

„Und dieses peripher am schwächsten wuchernde, ja im gewissen Sinne absterbende Zellmaterial soll das mütterliche Gewebe anfressen!" usw.

Veit betont ausdrücklich, daß es ihm besonders auf die Feststellung der objektiven Befunde ankomme (a. a. O. S. 21).

Sehen wir, wie es damit steht.

Siegenbeek beschreibt allerdings an den Ektoblastzellen seines Ovulum einen Unterschied der zentralen gegenüber den peripheren Anteilen, welch letztere demnach allerdings in beginnender Degeneration gefunden werden. Wie steht es aber mit Mitosen?

In der zentralen Schicht sind „Mitosen mitunter häufig" (a. a. O. S. 18). Aber auch in der peripheren, also nach Siegenbeeks und Veits Annahme teilweise degenerierenden Schicht „sind aber auch hier noch Mitosen aufzufinden". Das stimmt nicht ganz mit Veits Angabe an demselben Ei, daß die Mitosen nur an den basalen Teilen der Ektoblastsäulen gefunden werden. Also eine Zellwucherung findet auch an diesen, angeblich zugrunde gehenden Zellen immer noch statt. Veit erwähnt allerdings diese Mitosen in seiner Arbeit gar nicht, und doch stellt ihr Vorhandensein auch in der Peripherie einen objektiven Befund dar. Ebenso erwähnt er nicht u. a. einen weiteren Passus Siegenbeeks (a. a. O. S. 18 u. 19): „Ohne Zweifel hat man hier ein sehr vergängliches Gewebe vor sich. Es gibt aber auch an der Peripherie Stellen, wo die Degeneration weniger stark ist. Überall kann man neben diesem Zerfall auch Proliferation nachweisen, da die Mitosen, obwohl spärlich, doch vorhanden sind." (Im Original nicht gesperrt.)

Diese Beschreibung stellt doch für den Unbefangenen eine sehr wesentliche Einschränkung der Degeneration dar und Veit hat wohl nicht ganz recht, wenn er die auch von Siegenbeek an den peripheren Trophoblastmassen beobachtete Proliferation ganz unerwähnt läßt.

Daß der Vergleich der Epidermis mit dem fetalen Ektoblasten eines jungen Eies etwas weit hergeholt ist, sei nur ganz nebenbei erwähnt.

Ich habe oben (Seite 44 u. 45) ausführlich beschrieben, daß an meinem Ovulum einmal eine Degeneration der peripheren Grundschichtzellen nicht zu sehen ist, daß sie höchstens etwas größer und etwas weniger dicht gelagert erscheinen, als die mehr zentral gelegenen. Außerdem habe ich aber besonders hervorgehoben, daß überall, auch in den ganz peripheren Teilen, Mitosen sich in reichlicher Zahl finden, oft bis dicht an das materne Gewebe heran. Ich kann also die Degeneration der peripheren Grundschichtzellen durchaus nicht bestätigen, überall bieten sie das

Bild ungestörter Vitalität und kräftigster Proliferation gegenüber dem degenerierenden Gewebe der Umlagerungszone.

Dabei ist mein Objekt jünger als das Siegenbeeksche.

Woran liegt der Unterschied?

Ich glaube ihn einwandfrei darin finden zu können, daß Siegenbeeks Präparat ein Leichenpräparat ist, das 14 Stunden post mortem erst fixiert wurde. Auch Peters, der gleichfalls Degenerationsvorgänge an den peripheren Trophoblastzellen beschreibt, hatte ja ein Leichenpräparat vor sich. Mein Objekt dagegen, das vollkommen frisch fixiert wurde, zeigt die Degeneration der peripheren Grundschichtzellen nicht, ebenso wie auch Bonnet sie nicht erwähnt. Pfannenstiel, dem gleichfalls ganz frisches Material zur Verfügung stand, wenn auch etwas älteres, nimmt sogar einen umgekehrten Prozeß an wie Veit.

Pfannenstiel faßt die fetale Ektoblastschale als gewuchertes maternes Gewebe auf, er läßt die Gebilde, die ich Grundschichtsäulen, Veit und Peters Trophoblastschale nennen, von den maternen Kapillaren aus als Gefäßneubildung wuchern. Hier müßten also nach Veit gerade die basalen, d. h. die nächst der Gefäßwand gelegenen Zellen die degenerierenden sein, davon ist aber bei Pfannenstiel keine Rede. Nach ihm zeigen diese Zellen gerade an dem nach seiner Auffassung basalen, nach meiner und Veits Anschauung peripheren Teil eine vollkommene Lebensfrische, und auch die Abbildungen Pfannenstiels lassen keinerlei Degeneration erkennen. Man kann in der Auffassung dieser Zellsäulen gerade entgegengesetzter Ansicht sein, wie Pfannenstiel, aber an seinen objektiven Befunden, auf die es Veit ja hauptsächlich ankommt, kann man nicht zweifeln. Sie sind an lebensfrischem gut konserviertem Material erhoben und decken sich mit den meinen vollständig.

Die beiden Hauptstützen der Veitschen Auffassung von der mangelnden histolytischen Wirkung des Eies glaube ich von ihrer Beweiskraft entkleidet zu haben. Es wird sich nun noch

darum handeln, die Frage der frühesten Ernährung des Eies zu erörtern.

Veit glaubt, daß die in der Umlagerungszone reichlich vorhandene Ödemflüssigkeit zum Teil vom Ei als erstes Ernährungsmaterial assimiliert wird. Er sagt dann (a. a. O. S. 15):

„Aber in diese Gewebsflüssigkeit mischen sich demnächst Erythrozyten, und damit tritt das Ei noch, bevor die Reflexahöhle abgeschlossen zu sein braucht, mit seinen Trophoblastelementen, d. h. den epithelialen Zellen, die auf dem Chorionbindegewebe liegen, in innige Verbindung mit dem mütterlichen Blut, und diese Verbindung bleibt die ganze Schwangerschaftszeit in der gleichen Weise bestehen.

In demselben Absatz, wenige Zeilen weiter, sagt der Autor aber dann wieder: „Nirgends in dem peripheren Ödem dagegen findet sich Blut" (im Original nicht gesperrt gedruckt). Dieser Widerspruch ist nicht ganz erklärlich. Jedenfalls liegt an seinem Objekt, ebenso wie auch bei den meisten sonst beschriebenen, vielfach Blut in den Spalten der Umlagerungszone, welches dort, aus den Kapillaren ausgetreten, sicher der Gerinnung anheimfällt und, gemischt mit dem Ödem, dem Ei zur Nahrung dient. Daß zur Aufnahme gewisser Substanzen (Eisen) zunächst eine Auflösung und dann eine Resorption von roten Blutscheiben stattfinden muß, ist mehrfach nachgewiesen, ich werde darauf gleich noch zurückkommen.

Jedenfalls aber bleibt die Auffassung Veits, daß das nach ihm blutfreie Ödem allein die früheste Nahrung für das Ei bilde, angesichts der Tatsache des Eisenüberganges nicht haltbar.

Die von mir wie von allen Untersuchern konstatierte Eröffnung von mehreren Kapillaren durch den fetalen Ektoblasten, die auch ich in den verschiedensten Formen an meinem Objekt feststellen konnte, ist für Veit am schwierigsten zu deuten, ohne eine Zerstörung maternen Gewebes durch fetales anzunehmen. Er spricht sich darüber nicht entscheidend aus, schreibt aber (a. a. O. S. 17): „Die Zotten scheinen die Öffnung, die sie graben,

wieder zu verstopfen; die Ansicht, daß sie in die Gefäße einbrechen, liegt sehr nahe, sie ist aber nach den obigen Auseinandersetzungen nicht erwiesen."

Mir scheint sich Veit hier auf Haaresbreite unserer Anschauung zu nähern, denn wenn sich die Zotten in die Gefäße erst Öffnungen graben, so ist darin wohl das Eingeständnis ihrer, zum mindesten auf die Kapillarwände histolytischen Wirkung enthalten und liegt allerdings „sehr nahe".

Auch die in der Umgebung junger Eier häufig beschriebene fibrinöse Degeneration bespricht Veit (a. a. O. S. 18).

Er stellt zunächst fest, „der Fibrinstreifen fehlt an dem Präparat von Siegenbeek van Heukelom gänzlich". Demgegenüber hebe ich hervor, daß Siegenbeek a. a. O. S. 21 wörtlich sagt: „Mitunter sieht man eine schmale Blutschicht zwischen der Kompakta und dem Ektoblast; auch treten vom Eosin rotgefärbte Fibrinstreifen auf" usw. Also auch Siegenbeek hat allerdings an der Grenze des fetalen und maternen Gewebes Fibrin gesehen, ebenso wie auch schon Peters. Also auch an den jüngsten bekannten menschlichen Ovula ist in der Peripherie Fibrinbildung vorhanden, sie tritt nicht erst, wie Veit meint, an älteren Objekten auf.

Veit „sieht in diesen (d. h. den Fibrinstreifen) die Stoffwechselprodukte der Zellen der Eiperipherie und der mütterlichen Deciduazellen oder die bei der Wucherung untergehenden Zellelemente". Bei der Wahl zwischen diesen beiden Annahmen entscheide ich mich im wesentlichen für die letztere usw. „Dabei wird man aber aus der Tatsache, daß der Fibrinstreifen nur eine gewisse Größe erreicht, schließen dürfen, daß das mütterliche Gewebe imstande ist, das Fibrin wieder zum Verschwinden zu bringen. Es würde damit also doch ein Weg der Aufnahme von Stoffen aus dem Fötus in die Mutter sich anzeigen."

Veit glaubt also, daß die Decidua die degenerierten und fibrinös entarteten fetalen Zellen resorbiert, also das notorisch in Degeneration begriffene materne Gewebe der Umlagerungszone

resorbiert das an lebensfrischen Präparaten in vollster Vitalität sich darstellende fetale Gewebe!

Wie wir aber gesehen haben, betrifft die fibrinöse Degeneration an meinen und andern frischen Präparaten stets nur die maternen Zellen. Das in die Umlagerungszone ausgetretene Blut, die zerfallenden Deciduazellen, die Drüsenepithelien und -Wände zeigen diese Entartung, welche dagegen an dem fetalen Ektoblasten gänzlich vermißt wird. Nicht einmal die peripherstenDeckschichtstreifen, an denen ich ja selbst die Symplasmabildung beschrieben habe, zeigen fibrinöse Entartung, geschweige denn die Zellsäulen der Grundschicht.

Ich komme, wenn ich meine Einwände gegen Veit kurz zusammenfasse, immer wieder zurück auf die tatsächlichen Befunde: alle morphologischen Zeichen vollster Lebensfrische auf Seiten des Eies, alle Zeichen der Degeneration und des Zerfalles auf Seiten der Mutter.

Ich muß es mir versagen, hier des weitern auf Veits Ansichten einzugehen, obgleich sich in seiner zitierten Arbeit noch viele Angriffspunkte finden.

Ich wollte nur die objektiven Befunde hervorheben, die für die Zerstörung und Resorption maternen Gewebes durch den fetalen Ektoblasten sprechen.

Am Schlusse seiner viel erwähnten Arbeit sagt Bonnet[1]): „Aber ihnen (nämlich den osmotischen Prozessen) gegenüber muß auf die Ernährung durch eine ganz bedeutende Menge von zerfallenden mütterlichen Geweben viel mehr Gewicht gelegt werden, als dies bisher geschah. Hier beginnen mit der chemischen Analyse der embryonalen Ernährung schwierige aber interessante Aufgaben der Physiologie."

Diese Aufgaben ihrer Lösung näher zu bringen, hat Hofbauer[2]) versucht.

---

[1]) Monatsschr. f. Gebh. u. Gyn. Bd. XVIII.

[2]) Grundzüge einer Biologie der menschlichen Plazenta. Wien 1905.

Ich will auf diese sehr sorgfältige und ausführliche Arbeit hier nur insoweit eingehen, als sie in ihren Resultaten auch auf chemischem Wege die Bestätigung der aktiven Tätigkeit der fetalen Ektoblastzellen gegenüber dem maternen Gewebe bringt.

In dem Kapitel „Assimilierende Funktionen" hat Hofbauer eingehend die Verhältnisse der Aufnahme von Eisen, Eiweiß, Fett und Sauerstoff studiert.

Unter Bestätigung der schon von Bonnet, Kolster, Strahl und Heinricius bei Säugetieren nachgewiesenen Übergänge von Eisen und Fett von der Mutter auf den Fetus beleuchtet Hofbauer vor allem die Tatsache, daß eine direkte Aufnahme von unverändertem Eisen und Fett etwa aus dem mütterlichen Blute nicht möglich ist. Überall muß erst ein Abbau und eine Auflösung der mütterlichen Gewebe, vor allem des Blutes stattfinden, Eisen und Fett müssen in andere chemische Formen gebracht und können dann erst vom fetalen Ektoblasten resorbiert und weiter verarbeitet werden. Das Eisen kann dem kleinen Dotter des menschlichen Eies nicht entstammen und da das Plasma des Blutes kein Eisen enthält, auch nicht aus dem Hämoglobin. Es kann nur an die roten Blutscheiben als Hämosiderin gebunden sein. Es ist dann in Form feinster blauer Körnchen innerhalb des Chorionepithels nachweisbar.

Auch das Fett, welches in den Chorionepithelien osmierter Plazenten oft in Form von großen und kleinen Kugeln ebenso nachweisbar ist, wie in den maternen zerfallenden Deciduazellen und dem Detritus in den Drüsenschläuchen, ist nicht etwa Degenerationsprodukt der fetalen Zellen, sondern es ist Resorptionsfett aus maternen Geweben, zerfallender Decidua und Blut. Daß der fetale Ektoblast etwa degeneriere, weist Hofbauer[1]) zurück mit den Worten Kolsters: „Eine physiologische kontinuierliche Degeneration des Chorions wäre nur eine Luxusaufgabe für den Embryo." „Wir sind daher vielmehr genötigt anzunehmen, daß das Fett, welches wir im Chorion-

[1]) a. a. O. S. 77.

epithel sehen, tatsächlich aufgenommenes Nährmaterial darstellt." Hofbauer führt dann den Nachweis der vielfachen Übereinstimmung bezüglich der Fettresorption zwischen der Dünndarmzotte und der Chorionzotte.

Auch bezüglich der Aufnahme des Eiweiß und des Sauerstoffes gibt Hofbauer auf Grund eigener Studien und Experimente seiner Auffassung von der Resorption dieser Stoffe durch das Chorionepithel Ausdruck.

Wenn auch im einzelnen noch viele dieser Vorgänge im Dunkel liegen, so betont Hofbauer doch überall, daß nicht ein einfacher Übergang dieser Nährstoffe aus maternem Blut in das fetale stattfindet, sondern daß überall chemische Umwandlungen dieser Stoffe stattfinden müssen, dergestalt, daß zuerst ein Abbau, dann wieder ein Aufbau, eine Synthese der betreffenden Stoffe stattfindet.

Das Moment aber, welches diese komplizierten chemischen Umwandlungen vollzieht, ist immer und immer wieder der fetale Ektoblast. Nur seine vitale Tätigkeit, sein aktives, selektives Verhalten gegenüber dem mütterlichen Gewebe ist es, was die Ernährung und das Wachstum des Fetus bewirkt. Es ist infolge dieser Anschauungen nur natürlich, daß sich im Anhang zu seinem Buche Hofbauer unumwunden für den „destruktiven Einfluß der Zotten und ihrer Abkömmlinge auf den mütterlichen Boden vermöge ihrer aktiven Tätigkeit" ausspricht (a. a. O. S. 172).

Ich glaube, nachdem die Deutung morphologischer Erscheinungen an jungen Eiern durch diese physiologisch-chemischen Untersuchungen eine so kräftige Stützung erfahren haben, können wir getrost die Lehre Veits als widerlegt betrachten: Nicht die Peripherie des Eies degeneriert, und es wachsen nicht Ei und mütterliche Gewebe friedlich nebeneinander her, sondern die in kräftigster und energischster Vitalität und Proliferation befindlichen fetalen Ektoblastzellen wirken zerstörend, auflösend und resorbierend gegen die maternen Gewebe.

Veit hat sich, wenn er auch die agressive Wirkung des Eies leugnet, doch gleichfalls auf den Standpunkt gestellt, daß Grund- und Deckschicht fetalen Ursprungs sind. Ich habe früher auseinandergesetzt, welche Gründe ich aus dem vorliegenden Objekt herleite, mich gleichfalls dieser Auffassung anzuschließen.

Es muß jedoch hier auch derjenigen Autoren gedacht werden, welche auch nach den neuesten Publikationen noch an einer anderen Auffassung festhalten.

Als erster von diesen sei hier Pfannenstiel genannt. Auch er leugnet, ebenso wie Veit, die histiolytische Wirkung des Eies auf maternes Gewebe, aber aus anderen, von seiner Auffassung aus betrachtet, viel stichhaltigeren Gründen. Er hat seine durchaus originellen Anschauungen über die früheste Eiimplantation in einer großen Monographie[1]) niedergelegt.

Pfannenstiel hält nämlich die Grundschicht zwar für fetalen Ursprungs, die Deckschicht dagegen hält er für das syncytialumgewandelteEndothelneugebildetermaterner Kapillaren. Demgemäß betrachtet er den intervillösen Raum nicht als extravaskulär, sondern als intravaskulär. Die Zotten durchbrechen nicht die Gefäßwandung, sondern stülpen sie nur vor (a. a. O. S. 258).

Zu dieser Auffassung ist Pfannenstiel hauptsächlich auf Grund teleologischer Erwägungen, die er in einer scharfen wissenschaftlichen Diskussion[2]) gegen Kossmann zuerst formuliert und verteidigt hat, hingeführt worden. Er faßt auf Grund eigener Untersuchungen an einem Ei vom Ende der zweiten Woche und von jungen Tubeneiern in der erwähnten Monographie noch einmal seine ganzen Anschauungen über diesen Punkt zusammen.

Danach hat das Syncytium den Zweck, „den Gasaustausch zwischen dem mütterlichen und kindlichen Blut zu vermitteln, die Nahrungsstoffe von der Mutter dem Kinde

[1]) v. Winckels Handbuch der Geburtsh. Bd. I, S. 189—258.

[2]) Zentralbl. f. Gyn. 1898, No. 23 u. 48, 1899, No. 4.

zuzuführen und die Stoffe der regressiven Metamorphose des Kindes dem mütterlichen Kreislauf zur Ausscheidung zu überliefern. Als Auskleidung der intervillösen Räume ist es ein Bestandteil der mütterlichen Blutgefäße, wird von dem strömenden mütterlichen Blut lebensfähig erhalten und verhindert dasselbe seinerseits an der Gerinnung" (a. a. O. S. 258).

Als Vertreter der gleichen Ansicht erwähnt Pfannenstiel noch Virchow, Waldeyer und Keibel. Letzterer darf, nach der neuesten Publikation Frassis[1]), hier nicht mehr angeführt werden, da Frassi ausdrücklich (a. a. O. S. 501) hervorhebt, „daß man diesem Syncytium und dem mit ihm zusammengehörigen Überzug der Zotten und des Chorion fetalen Charakter zuschreiben muß."

Virchows Untersuchungen liegen wohl zu weit zurück, um heute noch vollkommene Gültigkeit beanspruchen zu können.

In Pfannenstiels Arbeit sind alle die Auffassungen früherer Autoren ausführlich erörtert, ich kann deshalb darauf zurückverweisen, um hier nicht zu ausführlich zu werden.

Die objektiven Befunde an der Deckschicht, „dem Syncytium" κατ 'ἐκοχήν, beschreibt Pfannenstiel durchaus konform anderen Untersuchern (a. a. O. S. 244 ff.).

Er schildert den Mangel der Zellgrenzen, den Mangel an Mitosen, die Vakuolen, den Bürstenbesatz; „und auch ich habe wiederholt dieses Phänomen gesehen." Ferner beschreibt er die beiden Epithelarten des Chorion als deutlich zu unterscheiden, zuweilen geradezu scharf getrennt. Die von Graf Spee angenommene Kutikula hat Pfannenstiel dagegen nicht gesehen[2]), er betrachtet aber mit vielen anderen dort erwähnten Autoren beide Lagen als nur aneinander gelagert, nicht aber als einheitliches Ganzes.

---

[1]) Arch. für mikroskop. Anat. Bd. 70, S. 500 u. 501.

[2]) Nach Bonnet (Monatsschr. f. Gebh. u. Gyn. Bd. XVIII, S. 32) dürfte dieser Befund als ein durch das unpassende Fixierungsmittel (Kleinenbergsche Pikrinschwefelsäure) bedingter Artaffekt anzusehen sein.

Auch die amöboide Beweglichkeit erscheint Pfannenstiel zweifellos.

Die für eine einheitliche Auffassung der beiden Zottenepithelarten sprechenden Beobachtungen und Gründe: Bürstenbesatz gegen das materne Gewebe, Mitosen, die von der Grundschicht in die Deckschicht aufrücken, Fehlen der Kutikula zwischen Grund- und Deckschicht bei den meisten Autoren, dagegen Vorhandensein einer solchen zwischen Grundschicht und Chorionbindegewebe, kurz alle von Bonnet ausführlich erörterten Gründe erwähnt Pfannenstiel nur referierend. Er beschreibt zahlreiche Mitosen in der Grundschicht, senkrecht zur Chorion- und Zottenoberfläche gestellt, was auf die Flächenausdehnung der Zellschicht hinweist.

Die Zellinseln, welche Pfannenstiel beschreibt, entsprechen den Langhansschen Zellsäulen der Autoren, meinen Grundschichtsäulen. Sie sind bei Pfannenstiels so viel älterem Objekt wesentlich komplizierter gestaltet, insofern Grund- und Deckschicht mehr durcheinander gewachsen sind, aber es kann doch in der Serie stets der Zusammenhang mit den Zotten nachgewiesen werden. Die Teile, die Pfannenstiel als Decidua beschreibt und abbildet (Tafel I, Fig. 16, Tafel K, Fig. 17), gleichen genau den Grundschichtzellen, wie ja auch Pfannenstiel selbst angibt, und zeigen, soweit die Bilder es erkennen lassen, nur etwas mehr Größe und helleres Protoplasma, als die weiter eiwärts gelegenen Grundschichtzellen. Der Übergang ist ein ganz allmählicher, nicht ein scharfer, wie er bei zwei so verschiedenen Zellarten, wie Grundschicht und Decidua, eigentlich sein sollte. Über das Verhalten der Mitosen in diesen Zellinseln sagt Pfannenstiel leider garnichts, obwohl dieser Punkt als äußerst wichtig angesehen werden muß.

Die Folge dieser Auffassung von Grund und Deckschicht als genetisch getrennter Gebilde ist auch eine andere Anschauung davon, was überhaupt als fetales, was als maternes Gewebe anzusehen ist.

Pfannenstiel faßt, um es kurz zu sagen, die Umlagerungszone und die sog. „Trophoblastschale“ oder „Trophosphäre“ als zusammengehörig auf. Er unterscheidet an der Umlagerungszone zwei Schichten: „eine äußere, mehr lockere, leicht ödematöse Schicht mit blasseren Zellen und zahlreichen Bluträumen und eine dichtere, nur von feineren Gefäßspalten durchsetzte Zellage“ (a. a. O. S. 237 Abb. 4).

Die äußere Schicht entspricht nach der nun folgenden eingehenden Schilderung dem, was ich und andere als Umlagerungszone, die allein maternen Ursprungs ist, auffassen.

Die innere Schicht dagegen beschreibt Pfannenstiel (a. a. O. S. 239 Abs. 4) als „zellreich und dem Trophoblast ähnlich.“ Auch sie ist also nach seiner Ansicht mütterliches Gewebe (a. a. O. S. 239 Abs. 5).

Hier ist der Punkt, wo die nicht auszugleichenden Meinungsverschiedenheiten liegen. Ich sage deshalb „nicht auszugleichend“, weil sie in der Deutung der Befunde liegen und nicht in diesen selbst.

Die Befunde an sich entsprechen, das will ich hier noch ganz besonders betonen, in allen wesentlichen Punkten den von mir und vielen anderen Erhobenen; die Bilder z. B. Tafel L No. 19 u. 20, Tafel M 24 (dieselbe wie 20) könnten ebensogut nach meinem Objekt gezeichnet sein. Aber die Deutung ist ganz verschieden.

Pfannenstiel glaubt, daß die hier abgebildeten Zellschichten, die zum Teil schon Hohlräume und Spalten mit Blut enthalten, von den Gefäßwänden ausgehen, daß sie neugebildete materne Kapillaren, die gegen das Ei hin wachsen und vom Blute ausgehöhlt werden, darstellen und daß das Endothel der maternen Kapillaren sich in „Syncytium“ umwandele. Auch er schreibt also dem mütterlichen Blut die Fähigkeit zu, in diese Gewebe aktiv einzudringen, ähnlich wie Peters (Bonnets Arbeit über Syncytien, Plasmodien und Symplasma bleibt unerwähnt), und auf Grund dieser Auffassung baut sich das ganze übrige Gebäude

der Anschauung, der intervillöse Raum sei matern-intravaskulär, in durchaus logischem Gefüge auf, es wäre nicht das Geringste dagegen einzuwenden, wenn sich die Sache so verhielte.

Nun sind ja sehr viele Beobachter anderer Ansicht und auch ich würde glauben, wie das schon Hofbauer[1]) getan hat, daß die auf Tafel L Fig. 19 bei Pfannenstiel abgebildete syncytiale Proliferation, ebenso wie die auf Fig. 20 und 24 abgebildete nicht vom Gefäß gegen die Zottenoberfläche, sondern umgekehrt, von letzterer gegen das Gefäß vorgedrungen sei.

Nur muß man Pfannenstiel allerdings zugeben, was er a. a. O. S. 257 sagt:

„Eine plasmodiale Epiblastschicht des menschlichen Eies zur Zeit seiner Einlagerung in die Uterusschleimhaut in analoger Weise wie bei manchen Säugetieren, ist bisher nicht nachgewiesen worden".

Und so lange dies nicht geschehen ist, darf keine der Theorien über die Deckschicht (das „Syncytium") einen absoluten Anspruch auf Richtigkeit machen. Auch bei der von Pfannenstiel abgebildeten Zellproliferation steht nicht dabei, woher und wohin sie wächst, und so kann auch niemand den Beweis liefern, daß die Ansicht Pfannenstiels eine unrichtige sei. Die ganze Frage steht und fällt eben mit dem bisher noch nicht geführten Nachweis, in welchem Zustand das menschliche Ei in die Uterusschleimhaut gelangt.

Da sich aber auch sonst die Verhältnisse vieler Säugetiereier beim Menschen wiederfinden, und da sonst die fetale Auffassung der Deckschicht recht gute Stützen hat, zu denen ich auch einige neue beizutragen in der Lage war, so bleibe ich bei dieser und kann mich Pfannenstiels Auffassung nicht anschließen.

Damit kann ich auch nicht mehr glauben, daß die von diesem Autor so genannte innere Schicht der Umlagerungszone matern ist, sondern ich muß sie für fetal halten.

---

[1]) a. a. O. S. 27.

Die übrigen sehr gewichtigen Gründe, die dafür sprechen, habe ich schon ausführlich auseinandergesetzt. Sie beruhen hauptsächlich auf der Tatsache des völligen Fehlens von Degenerationszeichen am Ei, das in seiner fetalen Ektoblastschicht übereinstimmend überall die gleichen Zellen mit zahlreichen Mitosen hat. Auch Pfannenstiel hebt ja die Ähnlichkeit der Zellen seiner inneren Zone der Umlagerungsschicht mit den Elementen der Trophoblastschale hervor. Ich halte sie nicht nur für ähnlich, sondern für identisch.

Ganz unvereinbar mit der Annahme, daß der „Trophoblast" zum Teil matern sei und das „Syncytium" maternes Gefäßendothel darstelle, ist auch der Befund Frassis vom Einbruch der Ektoblastschale in eine materne Drüse. Danach müßte auch das Drüsenepithel in ähnlicher Weise wie das Gefäßendothel imstande sein, sich an der Bildung des intervillösen Raumes zu beteiligen, wenn man nicht etwa annehmen will, das wuchernde Endothel habe, gewissermaßen retrograd wachsend, auch die eigene Drüse an der Seite einwärts eröffnet, und das ist doch durchaus unwahrscheinlich. Über das Verhalten der Mitosen in seiner inneren Schicht der Umlagerungszone sagt Pfannenstiel nichts. Ich glaube, wenn hier wirklich eine so enorme Proliferation der Gefäße stattfände, müßten auch Kernteilungsfiguren sich massenhaft finden.

Ebenso merkwürdig und nicht zu erklären wäre danach das Vorhandensein noch einer stark degenerierten Deciduazone, die ja auch Pfannenstiel beschreibt, außerhalb jener Schicht der starken Gefäßneubildung und Proliferation. Es ist nicht einzusehen, warum, nachdem das materne Gewebe in einer so eklatanten Weise direkt um das Ei herum aktiv vorgeht, nun auf einmal ganz weit peripher eine so starke Degeneration eintreten soll. Sie könnte doch nur durch das Ei zustande kommen, und da dies ja in seiner nächsten Umgebung den stark aktiven Teil der Umlagerungszone trifft, so müßte man eine Art von elektiver Fernwirkung des fetalen Ektoblasten annehmen, der die ihm zunächst liegenden maternen Zellen unangetastet läßt, dagegen auf die entfernter liegenden zerstörend einwirkt.

Diese Vorstellung ist gewiß nicht ungezwungen, man müßte aber zu ihr seine Zuflucht nehmen, wenn man wirklich die positiven Befunde, die auch Pfannenstiel gibt, mit seiner sonstigen Auffassung in Übereinstimmung bringen wollte.

Einer ähnlichen Auffassung wie Pfannenstiel huldigt auch Disse[1]). Auch er erkennt die objektiven Befunde an dem Petersschen Objekt an, deutet sie aber in ganz anderem Sinne wie jener. Auch er hält die „Trophoblastschale" für matern und leugnet überhaupt das Vorhandensein eines intervillösen Raumes beim Petersschen Objekt: Disse hat sich seine Ansichten hauptsächlich an etwas älterem Ovula von Beneke und Opitz gebildet. Ich kann es mir versagen, auf diese Arbeit, die im übrigen eine gute Literaturübersicht über die neueren Arbeiten bis 1905 bietet, hier weiter einzugehen. Alles, was eben bezüglich der Ausführungen von Pfannenstiel gesagt ist, trifft auch hier zu. Nur hat Disse nicht, wie Pfannenstiel, seine Ansicht, daß die Trophoblastschale matern sei, näher begründet, während Pfannenstiel seine Anschauung logisch aus seiner Ansicht von der Bedeutung und Genese des „Syncytium" als umgewandeltes maternes Gefäßendothel (oder Gefäßwand) herausgebildet hat.

Eine andere, sehr weit verbreitete Anschauung war die, das sogenannte „Syncytium" sei gleichbedeutend mit dem Uterus- respektive Drüsenepithel.

Besonders nach Befunden an Tieren ist diese Auffassung lange Zeit fast die herrschende gewesen. Heute haben die zahlreich publizierten Befunde junger menschlicher Eier diese Ansicht nicht mehr bestätigt. Es wird fast übereinstimmend hervorgehoben, daß der Übergang von Drüsen- oder Oberflächenepithel in ein „Syncytium" nicht nachweisbar sei.

Doch gibt es auch heute noch gewichtige Stimmen, die an dieser Histogenese der Deckschicht festhalten. Vor allem

[1]) Die Eikammer bei Nagern, Insektivoren und Primaten. Ergebnisse der Anat. u. Entwicklungsgesch. Bd. 40, 1905.

Langhans[1]) sieht „die Entstehung des Syncytium aus dem Uterinepithel für das menschliche Ei immer noch als eine diskussionsfähige Hypothese an, die so lange auftauchen wird, bis auch positiv nachgewiesen wird, in welcher Weise letzteres zugrunde geht". Langhans stützt sich dabei vor allem auf die Präparate des seinerzeit von Merttens beschriebenen Eies, dessen Befunde er auch heute noch aufrecht erhält und an denen der Übergang von Uterinepithel in Syncytium als wahrscheinlich nachgewiesen hingestellt wird. Wenn Langhans dabei die relativ gute Konservierung des Merttensschen Ovulum (lebensfrisch in Alkohol) hervorhebt und eine Kritik an so manchem andern Präparate übt, so ist ihm darin nur beizustimmen, aber daß Zweifel an der Deutung von Merttens bezüglich des Überganges von Uterinepithel in „Syncytium" möglich sind, muß auch er zugeben.

An menschlichen Eiern hat His in einem Falle als Auskleidung des intervillösen Raumes nach dem Ei hin Epithelzellen gesehen und glaubt, daß sie erst nachträglich zugrunde gehen. Aber er selbst glaubt nicht, daß das Uterinepithel in Syncytium übergeht, er findet auch keine Drüsenmündungen in die Fruchtkapsel, nur Epithelauskleidung. Da das Präparat außerdem in 1% Chinosol und 10% Salpetersäure konserviert war, so darf diesem ganz vereinzelten Befund von Epithelauskleidung des intervillösen Raumes gegenüber den zahlreichen negativen Berichten ein allzu großer Wert nicht beigelegt werden. Auch ich habe nirgends an meinem Objekt Bilder gesehen, welche einen Übergang von Uterinepithel in die Deckschicht wahrscheinlich machen könnten.

Dagegen habe ich überall gefunden, daß das Drüsenepithel da, wo sich die Eiperipherie ihm nähert, zuerst Quellung und Kernverklumpung, dann fibrinöse Degeneration und endlich vollkommenen Zerfall zeigt (vgl. Fig. 18). Auch im Gebiet des Schlußkoagulums ist keine Spur von Epithel mehr, es ist hier auf weite Strecken hin zerstört. Damit ist, glaube ich, die

[1]) Beitr. z. Gebh. u. Gyn. Bd. 5, S. 1ff.

Forderung von Langhans erfüllt, daß erst positiv nachgewiesen werden müsse, wie das Uterusepithel zugrunde geht. Es wird überall, wo das wachsende Ei in seine Nähe kommt, vernichtet. Zum Vergleich sei hier auch noch auf den mehrfach erwähnten Befund Frassis, Einbruch und Eröffnung einer Drüse, hingewiesen.

Dazu kommt, daß am Oberflächen- und Drüsenepithel auch außerhalb der Eiperipherie keine Zeichen starker Proliferation vorhanden sind. Es fehlen hier die sonst an meinem Objekt so sehr zahlreichen Mitosen vollständig. Daß aber eine Zellart, die nirgends Wucherung, dagegen in der nächsten Umgebung des Eies überall die deutlichsten Zeichen des Zerfalles trägt, die Matrix eines so vitalen Gewebes, wie es die Deckschicht ist, sein könnte, muß mehr wie unwahrscheinlich erscheinen.

Demgegenüber können auch die Befunde von Strahl u. a. bei Tieren nicht als ausschlaggebend anerkannt werden.

Die Embryonalanlage.

Die Embryonalanlage dieses Ovulum ist ebenso gut erhalten, wie das übrige Ei, ein neuer Beweis für die völlige Frische des Präparates, da es bekannt ist, daß gerade die Embryonalanlage bei schon im Absterben begriffenen Eiern am ersten geschädigt, dann aber auch relativ spät von der Fixierungsflüssigkeit erreicht wird (vgl. Peters, a. a. O. S. 110 ff.).

Das Embryonalgebilde erstreckt sich durch die Präparate 68—86, also auf 19 Schnitte, würde also, die Schnitte durchschnittlich zu 13 μ (10—15 μ) gerechnet, etwa 249 μ = 0,25 mm lang sein. Doch sind leider gerade hier einzelne Präparate ausgefallen, so daß sich ganz genaue Angaben nicht machen lassen. Daher mußte auch die von mir anfangs beabsichtigte Rekonstruktion der Embryonalanlage mit dem Plattenmodellierverfahren aufgegeben werden.

Die Schnittführung ist eine verhältnismäßig glückliche, indem sie fast senkrecht zur Längsachse erfolgt ist. Doch zeigt die

scheinbare Mehrschichtung der hohen Zylinderzellen der Keimscheibe, daß diese etwas schräg getroffen ist.

Das ganze Embryonalgebilde stellt gewissermaßen einen Anhang des Mesoblasten dar.

An dessen basaler Seite, etwas nach der einen Ecke hin, bilden die Mesoblastzellen nach dem Eiinnern eine Verdickung, welche das Embryonalgebilde völlig einschließt.

Diese liegt auch da, wo es nicht direkt mit der Chorionmembran in Verbindung steht, dicht an der Seitenwand der Exocoelomhöhle an, nur durch einen schmalen Spalt vom Chorion getrennt.

Innerhalb dieser Mesoblastmasse fällt zunächst die Keimscheibe ins Auge. Sie stellt im Querschnitt ein halbmondförmiges Gebilde dar, mit der Konkavität nach der Basalseite des Eies gewendet, und besteht aus hohen Zylinderzellen mit einzelnen Mitosen (vgl. Fig. 17). Basalwärts gehen die Enden des Halbmondes in das schon vollkommen geschlossene Amnion über, welches nach dem Verbindungsstiel mit dem Chorion hinsieht.

Das Amnion besteht aus einer einschichtigen Lage platter Zellen.

Die von Keimschild und Amnion umschlossene Markamnionhöhle hat eine etwa linsenförmige Gestalt auf dem Durchschnitt und ist von einer feinkörnigen Gerinnungsmasse ausgefüllt.

Nach außen ist das Amnion und der Keimschild von einer dünnen Mesoblastschicht umgeben. Diese spaltet sich beiderseits etwa im Niveau der stärksten Konvexität des Keimschildes in zwei Blätter.

Das eine wendet sich ins Innere der Embryonalanlage, umzieht in einiger Entfernung die Konvexität des Keimschildes und vereinigt sich mit der Mesoblastlage der andern Seite. Auf diese Weise sind Keimschild und Amnion zusammen von einer Mesoblastlage umgeben, welche sie von der mehr kapsulariswärts gelegenen Dotterblase trennt. Diese ist nur von Schnitt 71

bis 82 deutlich zu erkennen. In Schnitt 83 ist sie nicht mehr vorhanden, von hier bis Schnitt 86 besteht die Embryonalanlage nur aus dem von Mesoblasten umschlossenen Keimschild mit Amnion. Von Schnitt 68 bis 70 sind infolge sehr schräger Schnittrichtung die Verhältnisse nicht deutlich zu übersehen.

Die Dotterblase zeigt als Wandung eine einfache Lage von platten Entodermzellen, welche nach der Keimscheibe zu in fast gerader Linie auf der zwischen dieser und der Dotterblase durchziehenden Mesoblastschicht dicht aufliegen. Mehr kapsulariswärts bildet dieser Entoblast einen stark gewölbten Bogen, welcher hier auf eine ziemlich weite Strecke vom Mesoblast abgehoben ist. Demnach hat also der Dottersack eine etwa halbkugelige Gestalt mit der Basis nach der Keimscheibe gerichtet (vgl. Abb. 17). Die Abgrenzung des Dottersackentoblasten vom Mesoblasten ist nach der Keimscheibe hin nicht sehr deutlich, doch immerhin zu erkennen.

Der Mesoblast geht, wie schon erwähnt, in breiter Lage aus dem Chorion auf die Embryonalanlage über und bildet an der basalen Seite den sogenannten Haftstiel. Dieser Haftstiel besteht nur aus Mesoblastzellen und zeigt keinerlei Spur eines ihn etwa durchziehenden epithelausgekleideten Verbindungsschlauches zwischen Chorionepithel und Markamnionhöhle, wie ihn Beneke an seinem etwas älteren Präparate beschreibt. Auch finden sich keine sicher zu erkennenden Gefäße. Allerdings sieht man an der in die Exocoelomhöhle hineinragenden Peripherie des Mesoblasten mehrfache Zellanhäufungen, welche sich stellenweise in Kreisform zu lagern und ein Lumen in ihrer Mitte frei zu lassen scheinen. Auch findet man ähnliche Gebilde in den seitlichen Partien des Haftstieles (Abb. 17 G. A.), allein ich wage nicht zu entscheiden, ob es sich hier etwa um die ersten Gefäßanlagen handelt. Jedenfalls sieht man nirgends in diesen kreisförmigen Gebilden einen Inhalt, geschweige denn etwa Dinge, die an Blutkörperchen erinnern könnten. In der ganzen Embryonalanlage und im Haftstiel finden sich zahlreiche Mitosen.

Daß nach außen vom Mesoblasten der Embryonalanlage spärliche feine Fibrillen durch das Exocoelom an das Chorion ziehen, ist schon früher (S. 39) erwähnt.

Im ganzen entspricht also die vorliegende Beschreibung ziemlich genau der Schilderung, die Graf v. Spee von der Embryonalanlage des Petersschen Eies gibt.

Die verhältnismäßig starke Mesoblastentwicklung, die Abtrennung des Dottersackes durch den Mesoblasten, die geschlossene Amnionhöhle, der Haftstiel, alles stimmt bei meiner Embryonalanlage mit jener überein. Die zahlreichen Mitosen, die nicht nur im Keimschild, sondern auch im Dottersackendothel und im Mesoblasten sich überall finden, zeigen deutlich das starke Wachstum der Embryonalanlage an.

Sie ist aber besser erhalten wie jene und beweist durch ihre gute Übereinstimmung mit ihr, daß mein Objekt, nach der Embryonalanlage beurteilt, nur sehr wenig älter sein kann, als das Peterssche, wenngleich ja die Entwicklung der Keimanlage und der Zotten nicht bei jedem Ei im Verhältnis zueinander gleich weit vorgeschritten gefunden werden.

Die große Übereinstimmung der Embryonalanlagen bei Peters und mir stützt auch die Annahme von Spees, daß die Embryonalanlage im Petersschen Präparate im großen und ganzen normal sei.

Irgendwelche weitere Schlüsse und Erörterungen an die Beschreibung der Keimblase zu knüpfen, muß ich mir versagen, weil ich mich dazu nicht für qualifiziert halte.

Nach der vorstehenden Schilderung kann ich das, was an dem vorliegenden jungen menschlichen Ovulum von Bedeutung ist, etwa in folgenden Sätzen zusammenfassen:

Im wesentlichen werden die Befunde an jüngeren oder gleich jungen Objekten (Peters, Graf v. Spee, Beneke, Siegenbeek) bestätigt. Die Fetalanlage, fetaler Mesoblast und Ektoblast entsprechen einigermaßen den schon vorhandenen Schilderungen. Neu ist der an dem lebensfrisch gewonnenen Präparat festzustellende durchaus frische Zustand auch der peripheren Partien der Grundschichtsäulen mit ihren zahlreichen Mitosen, sowie das Fehlen der von anderen beschriebenen Degenerationszeichen. Neu ist auch, oder wenigstens erst einmal beschrieben, der Befund von Mitosen der Grundschichtzellen mit parallel zur Zotten- oder Eioberfläche liegender Teilungsebene, ferner bisher nur an Bruchstücken älterer Eier beobachtet die Mitosen der Decidua. Keinerlei Proliferationserscheinungen zeigt die Umlagerungszone, weder Mitosen noch auch sonst Wucherungen, zum Beispiel an den Blutkapillaren. Sie gibt nur Zeichen der Degeneration und steht dadurch in einem sichtbaren Gegensatz zu dem fetalen Ektoblasten. Ihre Bestandteile, Stroma, Drüsen und Gefäße verfallen der fibrinösen Degeneration und Auflösung in der nächst der fetalen Ektoblastzone gelegenen Schicht. Während die zerfallenden Drüsen meist mit abgestoßenen Epithelien ausgefüllt sind, ehe sie vom Ei resorbiert werden, dringen die Deckschichtmassen in die mit gut erhaltenem, also nicht vorher koaguliertem Blute gefüllten Kapillaren ein. Deren Blut erfüllt die zwischen den Chorionzotten und den fetalen Ektoblastmassen liegenden Spalten des intervillösen Raumes, ihre zum Teil noch gut erhaltenen Endothelien bilden mit dem fetalen Ektoblasten zusammen die Begrenzung des intervillösen Raumes, dieser ist ein zum größten Teil innerhalb des fetalen Ektoblasten, nur zum kleinen Teil innerhalb der maternen Kapillaren gelegener Raum, also fetal-matern.

Seine allererste Entstehung ist noch nicht beim Menschen beobachtet, bei allen bisher bekannten menschlichen Eiern war er schon ausgebildet, auch bei dem Peters schen Ovulum.

Da wir dem fetalen Ektoblasten von dem Moment seines Entstehens an eine histiolytische Wirkung zuerkennen müssen, so können wir uns die Bildung des intervillösen Raumes folgendermaßen vorstellen:

Das noch zottenlose, nur vom fetalen Ektoblasten umgebene Ei (ob dann schon eine Grund- und Deckschicht existiert, oder nur die Grundschicht, ist dabei gleichgültig) dringt nach Zerstörung des Oberflächenepithels in das stark ödematöse und hyperämische Stroma. Hier bringt es die Zellen desselben zur Degeneration, frißt sie auf und wird voraussichtlich bald eine der stark ektatischen und stark gefüllten Kapillaren eröffnen, wodurch deren Inhalt sich in das Gewebe ergießt und einen Blutsee um das Ei bildet.

Der Ektoblast fängt dann an, Sprossen zu treiben, frißt weiterhin das materne Gewebe auf und eröffnet immer neue Kapillaren, wodurch immer neue Blutergüsse erfolgen. Die Sprossen des Ektoblasten vereinigen sich, nachdem sie alles zwischen sich liegende materne Gewebe aufgefressen haben, zu einer Art von Schale um das Ei, welche aber niemals vollkommen geschlossen ist, sondern stets, von Anbeginn, Zwischenräume und Spalten enthält, welche mit den eröffneten maternen Kapillaren kommunizieren und daher mit Blut gefüllt sind.

Es ist dazu durchaus nicht notwendig, einen aktiven Einbruch des Blutes in den intervillösen Raum anzunehmen, sondern dieser ist von Anfang an vorhanden und wird schon beim ersten Hervorsprießen der Zotten gewissermaßen aus der Ektoblastschale ausgespart.

Die histiolytische Wirkung des Ektoblasten ist zwar in seiner nächsten Nähe am intensivsten, erstreckt sich aber auch noch in einige Entfernung in die Decidua, wo sie teilweise Degeneration der Zellen, Ödem, Hämorrhagien und kleinzellige Infiltration hervorruft.

Anfangs sind die Sprossen des fetalen Ektoblasten solide, erst später sendet der Mesoblast von der Membrana Chorii

aus Fortsätze von fetalem Bindegewebe in sie aus, die an den jüngsten bekannten Objekten noch nicht vaskularisiert sind.

In diesem ersten Stadium wird die Ernährung des Eies hauptsächlich oder doch großenteils durch den Abbau des maternen Gewebes, nur zum Teil vom Blute aus besorgt, später, mit Ausbildung des fetalen Kreislaufes und der Plazenta wird die Ernährung aus dem Blute bewirkt und der Abbau des maternen Gewebes findet nur noch in geringem Maße, zuletzt wohl gar nicht mehr statt.

Erklärung der Figuren auf den Tafeln I—VII.

Figur 1.

Übersichtsbild über das ganze Ei mit Embryonalanlage und Umlagerungszone nach einem der die größten Durchmesser aufweisenden Schnitte.

In der Umgebung des Eies ist das materne Gewebe gequollen, die Kerne sind matt gefärbt. Mehrfach sind blutgefüllte Drüsen sowie Streifen fibrinösen degenerierten Gewebes (stark rot gefärbt) zu erkennen.

Da die Keimanlage und das Implantationsloch nicht auf einem Präparat getroffen sind, mußte auf diesem Schnitt von einer genauen Darstellung der Decidua Capsularis und der Verhältnisse des Oberflächenepithels abgesehen werden.

HS = Haftstiel.
A = Amnion.
AH = Amnionhöhle.
ES = Embryonalschild. FM = Fetaler Mesoblast.
DS = Dotterblase. EC = Exocoelom.
Ch = Chorion.
MC = Mütterliche Capillare.
Drm Bl. = Drüse, mit einem Blutkoagulum angefüllt.
ChZ = Chorionzotten, von doppelschichtigem Epithel (Grund- und Deckschicht) überzogen.
OE = Oberflächenepithel.
MC = Blutgefüllte mütterliche Capillaren.
FE = Fetaler Ektoblast (Trophoblastschale der Autoren).
IR = Intervillöser Raum.

(Schnitt 80. Zeiss Obj. AA. Oc. 4.)

Figur 2.

D = Streifen der Deckschicht mit gut erhaltenen Kernen liegt im intervillösen, mit mütterlichem Blut gefüllten Raum. Mbl.

Bei B undeutlich erhaltener Bürstenbesatz.

(Schnitt 10. Zeiss Obj. DD. Oc. 2.)

Figur 3.

Infolge nicht ganz gleichmäßigen Wachstums der Eiperipherie ist ein schon stark fibrinös degenerierter Zapfen mütterlichen Gewebes Zm stehen geblieben und verbindet zwei Stellen der Umlagerungszone UZ, von denen aber nur die linke gezeichnet ist. Von beiden Seiten dringen Balken der fetalen Deckschicht (Df) (Syncytium der Autoren) und Säulen der Grundschicht Gf gegen diesen Gewebszapfen vor. Bei Db ist bereits ein schmaler Durchbruch durch denselben erfolgt.

(Schnitt 19. Zeiss Obj. AA. Oc. 4.)

Figur 4.

Zwei Schnitte weiter ist derselbe mütterliche, stark fibrinös degenerierte Gewebszapfen Zm breit durchbrochen (bei Db) von fetalen Ektoblastmassen FE, welche auch von den Seiten her gegen ihn vordringen. Mütterliches Gewebe in fibrinöser Entartung.

(Schnitt 21. Zeiss Obj. AA. Oc. 4.)

Figur 5.

Derselbe Zapfen maternen Gewebes Zm zum großen Teil von den fetalen Ektoblastmassen (FE) aufgelöst. Bei FD ist kein Gewebe, sondern nur noch ein Fibrinzapfen übrig geblieben, der in seinen Resten bei R bis dicht an das Chorion reicht und dieses konkav in die Eihöhle hinein vorbuchtet. Ch = Chorion. ChE = Doppelschichtiges Chorionepithel (Grund- und Deckschicht).

(Schnitt 35. Zeiss Obj. AA. Oc. 4.)

Figur 6.

Letzte Reste des maternen Gewebszapfens Zm in Gestalt eines Fibringerinnsels FD werden von beiden Seiten von Deckschichtbalken und Sprossen angenagt. Auch bei Zm deutliche fibrinöse Degeneration des maternen Gewebes. Sy = Symplasma syncytiale fetale.

(Schnitt 48. Zeiss Obj. DD. Oc. 2.)

Figur 7.

Mütterliche Kapillare MC mit Blut gefüllt, Endothel E fast im ganzen Umfang gut erhalten. Links ist der fetale Ektoblast FE bereits in ganzer Länge der Kapillare bis dicht an das Endothel herangewuchert, bei D ist bereits ein Durchbruch des fetalen Ektoblasten durch das Endothel in das Lumen der Kapillare erfolgt. (Hier könnte eventuell die Umwandlung von Endothel in „Syncytium" angenommen werden.) UZ = Umlagerungszone.

(Schnitt 92. Zeiss Obj. DD. Oc. 2.)

Figur 8.

Mütterliche Kapillare MC, mit Blut gefüllt, nur auf der rechten Seite von gut erhaltenem Endothel E ausgekleidet. Links ist das Endothel zerstört und durch den fetalen Ektoblasten FE ersetzt.

UZ = Umlagerungszone.

(Schnitt 83. Zeiss Obj. DD, Oc. 2.)

Figur 9.

Eine mit Blut gefüllte mütterliche Kapillare MC, deren Endothel E noch gut erhalten ist, rechts sogar etwas hypertrophische Kerne zeigt, ist von links her durch große Knospen der Deckschicht (FE = fetaler Ektoblast) eröffnet. Neben

diesen Knospen ist das Endothel an der unteren Seite noch weithin zu verfolgen. Der intervillöse Raum IR kommuniziert frei mit dem Lumen der Kapillare.

Dr = Drüse, die schon komprimiert und deren Epithel teilweise in das Lumen hinein abgestoßen ist.

(Schnitt 40. Zeiss Obj. DD. Oc. 2.)

Figur 10.

Eine weite, mit Blut gefüllte mütterliche Kapillare MC, mit gut erhaltenem Endothel E ist von unten her durch breite Züge fetalen Ektoderms FE (Grund- und Deckschicht) an zwei Stellen P eröffnet. Zwischen diesen beiden Öffnungen überzieht noch gut erhaltenes Endothel die andrängenden Massen des fetalen Ektoblasten, während an den beiden Öffnungen P die Kapillare frei mit dem intervillösen Raum IR kommuniziert.

Bei SC = Symplasma syncytiale. Dr = Drüse.

In der ödematösen Umlagerungszone UZ sind viele verklumpte Kerne in den Deziduazellen zu sehen.

(Schnitt 69. Zeiss Obj. DD. Oc. 2.)

Figur 11.

Ausgedehnte fibrinöse Degeneration FD in der Umgebung der Ausläufer des fetalen Ektoblasten FE.

IR = Intervillöser Raum. Das materne Gewebe zeigt die Struktur der Umlagerungszone: Ödem, Quellung und Degeneration der Zellen, viele streifige fibrinös degenerierte Partien.

(Schnitt 85. Zeiss Obj. DD. Oc. 2.)

Figur 12.

Schnitt durch eine Chorionzotte mit deutlicher Grund- und Deckschicht.

GM = Mitose der Grundschicht, deren Teilungsebene gegen die Regel parallel der Zottenoberfläche steht.

BM = Mitose im Zottenbindegewebe.

(Schnitt 52. Zeiss Obj. DD. Oc. 4.)

Figur 13.

Schnitt durch zwei nebeneinander liegende Chorionzotten.

GM = Mitose der Grundschicht, deren Teilungsebene gegen die Regel parallel zur Zottenoberfläche verläuft.

GM1 = Mitose der Grundschicht, welche über diese hinaus in das Niveau der Deckschicht hineinragt.

(Schnitt 52. Zeiss Obj. DD. Oc. 4.)

Figur 14.

Zwei mit Blutkoagulis gefüllte Drüsen DmBl, deren Epithel größtenteils zerstört ist. Bei DrE ist es noch zum Teil erhalten. An dieser Stelle ist das Ei sehr zottenarm.

Ch = Chorion. Bei FE beginnt der fetale Ektoblast in das eine Koagulum hineinzuwuchern. Vgl. Abb. 15.

(Schnitt 71. Zeiss Obj. AA. Oc. 4.)

Figur 15.

Das rechte der beiden in Abbildung 14 dargestellten Koagula zwei Schnitte weiter.

Hier beginnt der fetale Ektoblast FE in das Koagulum BlC hineinzuwuchern und es anzufressen.

Figur 16.

Schnitt aus dem Bereich des Implantationsloches mit dem Schlußkoagulum SC, welches durch eine fibrinöse Masse mit starker Leukozyten-Infiltration ersetzt ist und nur noch vereinzelte degenerierende Deciduazellen zeigt, welche an der Stelle der tiefsten Eisenkung auch fast ganz fehlen. Hier dürfte die eigentliche Implantationsstelle zu suchen sein, zu beiden Seiten ist wahrscheinlich das Gewebe durch die bei der Implantation erfolgte Hämorrhagie teilweise zerstört.

Bei G beginnt wieder das Bild der Umlagerungszone, wie sie sich auch sonst darstellt. Bei OE ist die Grenze des Oberflächenepithels von der einen Seite her, auf der anderen ist die Oberfläche noch weithin davon entblößt. Von innen her tritt fetaler Ektoblast an das Schlußkoagulum heran.

SC = Bereich des Schlußkoagulums.
OE = Oberflächenepithel (Ende desselben am Schlußkoagulum).
D = Drüse.
G = Gefäße der Decidua Capsularis.
FE = Fetaler Ektoblast.
(Schnitt 28. Zeiss Obj. AA. Oc. 4.)

Figur 17.

Bild der Embryonalanlage bei starker Vergrößerung.

ES = Embryonalschild.
A = Amnion.
AH = Amnionhöhle.
H = Haftstiel.
FM = Fetaler Mesoblast. Derselbe umgibt die ganze Fetalanlage und zieht auch zwischen Embryonalschild und Dottersack hindurch.
DH = Dottersackhöhle.
E = Dottersackentoblast.
GA = Gefäßanlage (?).
(Schnitt 78. Zeiss Obj. DD. Oc. 2.)

Figur 18.

Bilder von degenerierenden Drüsen aus der Umlagerungszone.

a) FE = Fetaler Ektoblast (Deckschicht).
DrF = Drüse mit gut erhaltenem Epithel, im Innern ein Fibringerinnsel.
Dr = Drüse, deren Lumen von abgestoßenen Epithelien ausgefüllt ist. Die Kerne derselben sind zum Teil schon verklumpt.
Fi = Schmaler Streifen in fibrinöser Entartung um die Drüse herum.
H = Hyaliner Klumpen, vielleicht in einer Kapillare liegend.
(Schnitt 91. Zeiss Obj. DD. Oc. 4.)

b) FE = Fetaler Ektoblast (Deckschicht).
Dr = Drüse, deren Lumen mit abgestoßenen und degenerierenden Epithelien ausgefüllt ist.
Die Kerne der abgestoßenen Zellen zum Teil verklumpt, die Drüsenepithelien der Peripherie meist noch intakt, nur bei Z, nach der

fetalen Seite hin, sind auch die Kerne der Drüsenepithelien schon verklumpt. Rings um die Drüse und auch zwischen ihr und der Eiperipherie (FE) feinfädige fibrinöse Gerinnung.

(Schnitt 76. Zeiss Obj. DD. Oc. 4.)

c) FE = Fetaler Ektoblast (Grundschichtzellen).
Dr = Drüsenlumen.
Fi = Fibringerinnsel, in dem Drüsenlumen gelegen.
DrE = Gut erhaltenes Drüsenepithel.
DW = Teil der Drüsenwand, der vom fetalen Ektoblasten schon erreicht ist und schon sein Epithel verloren hat.

(Schnitt 95. Zeiss Obj. DD. Oc. 4.)

Figur 19.

Bilder von der Deckschicht und von Symplasmabildung.

a) Vakuolen in der Deckschicht, deren Kerne hier gut erhalten sind. In den Vakuolen ein Inhalt I von aneinandergelagerten polyedrischen Gebilden. Vielleicht rote Blutscheiben (oder Gerinnung?).

(Schnitt 118. Zeiss Obj. DD. Oc. 4.)

b) Syc = Symplasma conjunctivum maternum.
FE = Fetaler Ektoblast (Deckschicht).
Fi = Fibringerinnsel.

(Schnitt 121. Zeiss Obj. DD. Oc. 4.)

c) Sys = Symplasma syncytiale fetale.
FE = Fetaler Ektoblast (Grundschicht).

(Schnitt 112. Zeiss Obj. DD. Oc. 4.)

d) Sys = Symplasma syncytiale fetale.
FE = Fetaler Ektoblast (Grund- und Deckschicht).

(Schnitt 122. Zeiss Obj. DD. Oc. 4.)

Figur 20.

Bilder verschiedener Mitosen in der Dezidua.

a) Die Teilung der Kerne ist bereits vollendet, die des Zelleibes noch nicht ganz, jedoch besteht schon eine bedeutende Einschnürung an der Trennungsstelle.

(Schnitt 38.)

Alle Bilder sind mit Zeiss homogene Immersion und Oc. 2 gezeichnet.

a = Schnitt 38
b = „ 25 } Subepithelial gelegene Mitosen.
c = „ 62 }
d = „ 75 } Mitten im Gewebe gelegene Mitosen.
e = „ 52 }

Fig. 9.

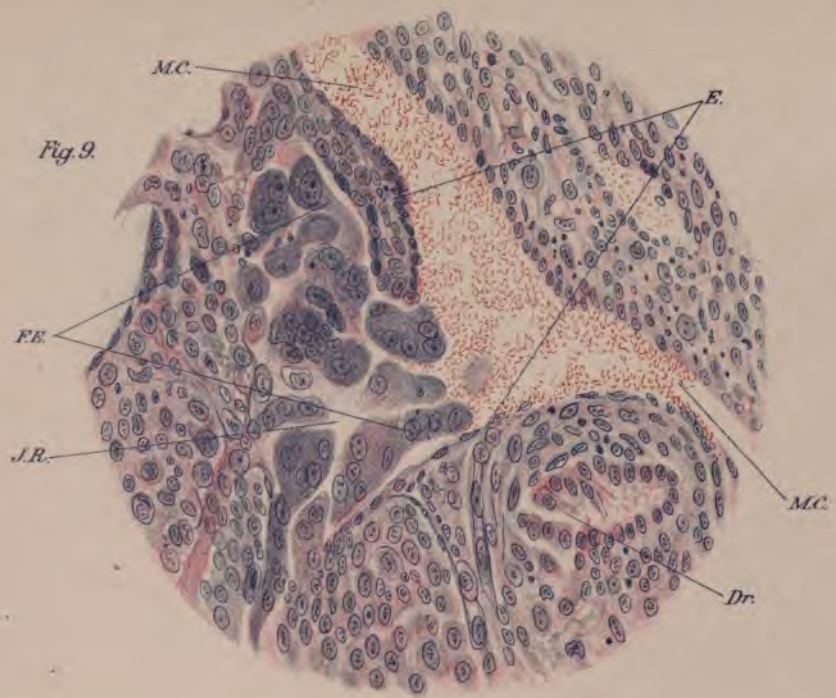

Fig. 10.

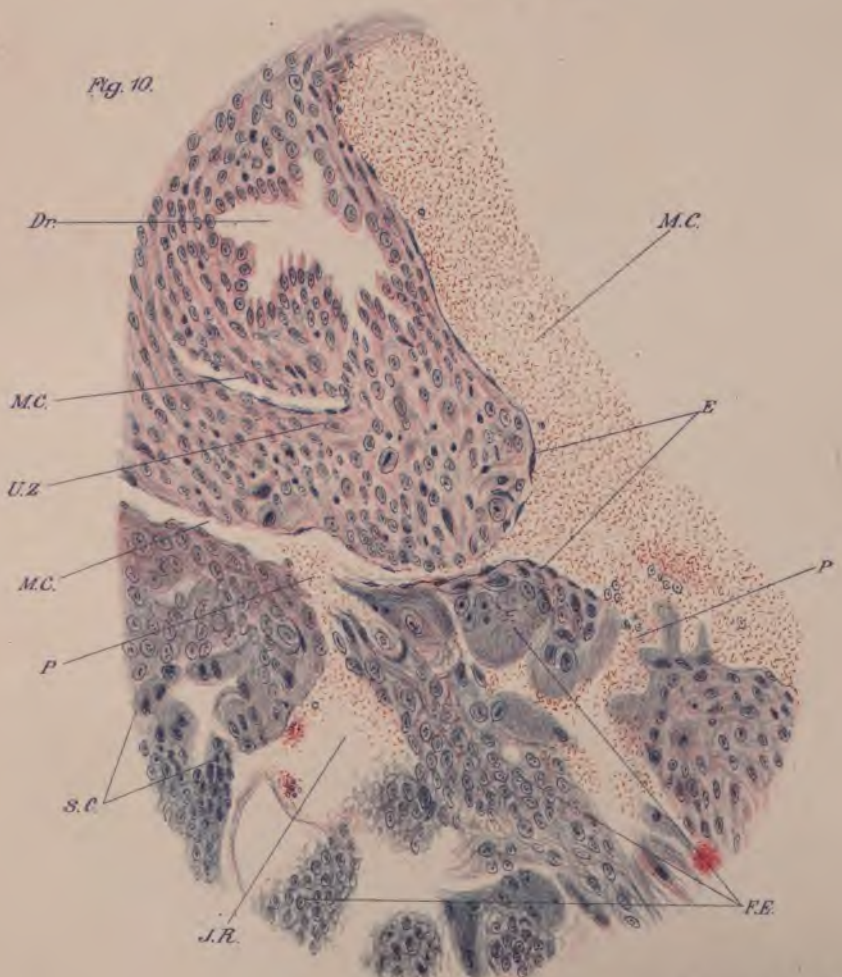

r in Berlin N.W.5.

I. J. Thomas, Lith. Inst., Berlin S. 53.

Ch

Fig. 6.

ys.

ig. 6.

z

Fig. 9.

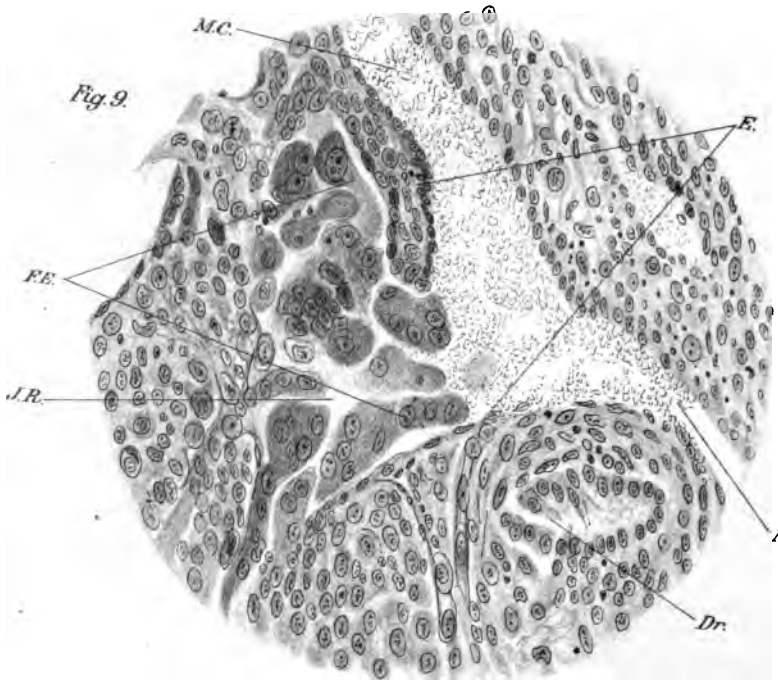

Fig. 10.

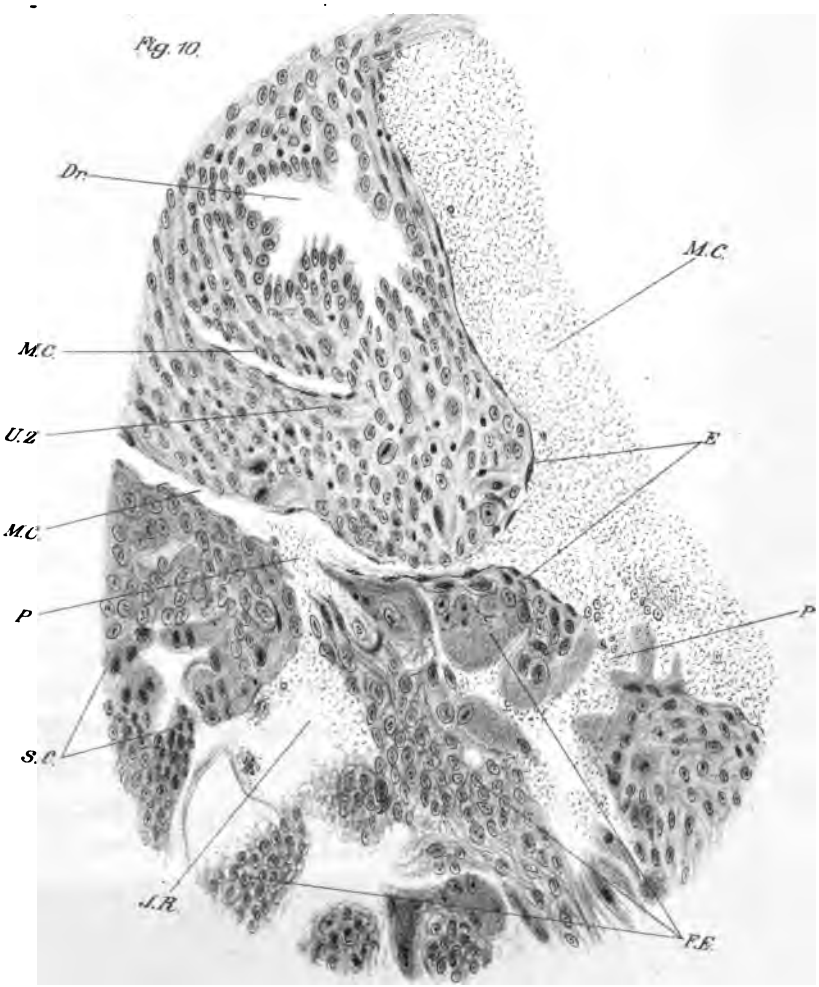

L.J. Thomas, Lith. Inst., Berlin S. 53

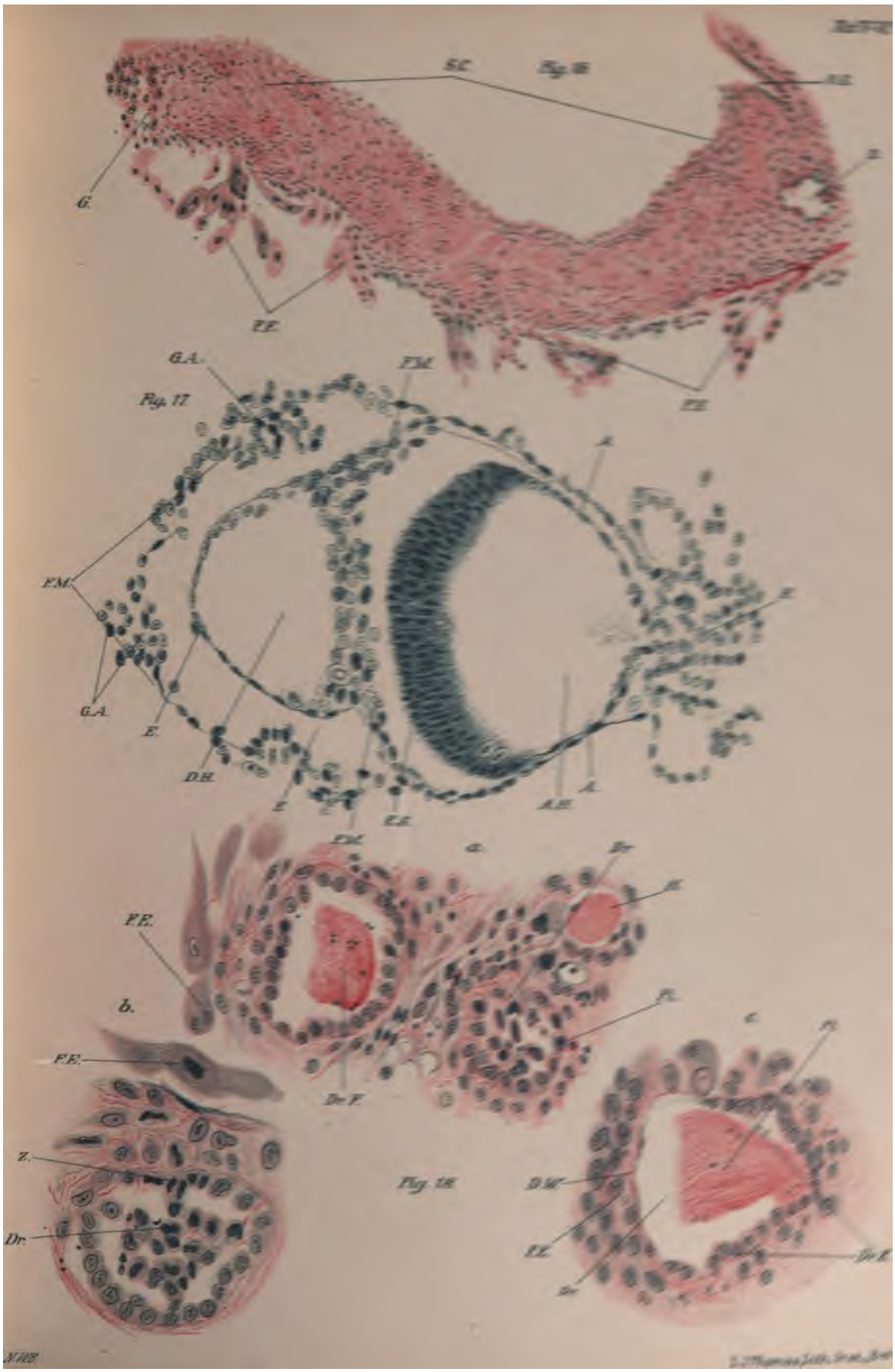

Fig. 16
S.C.
G.
F.E.
F.E.
Fig. 17
G.A.
F.M.
F.M.
G.A.
E.
D.H.
E
E.S.
F.M.
A.H.
A.
a.
Dr
F.E.
b.
F.E.
Dr.F.
Z.
Dr.
Fig. 18
c.
D.W.
F.E.
Dr.
Dr.F.

Fig. 19.

Fig. 20.

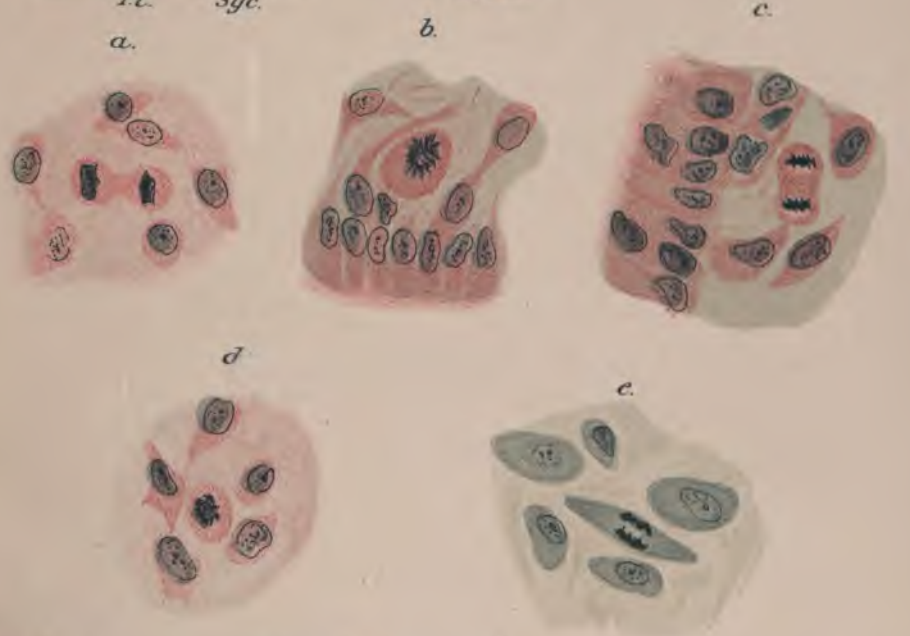

F. Häger del. Verlag v. S. Karger in Berlin NW 6. L. J. Thomas, Lith. Inst. Berlin S 53.

Fig. 19.

Fig. 20.

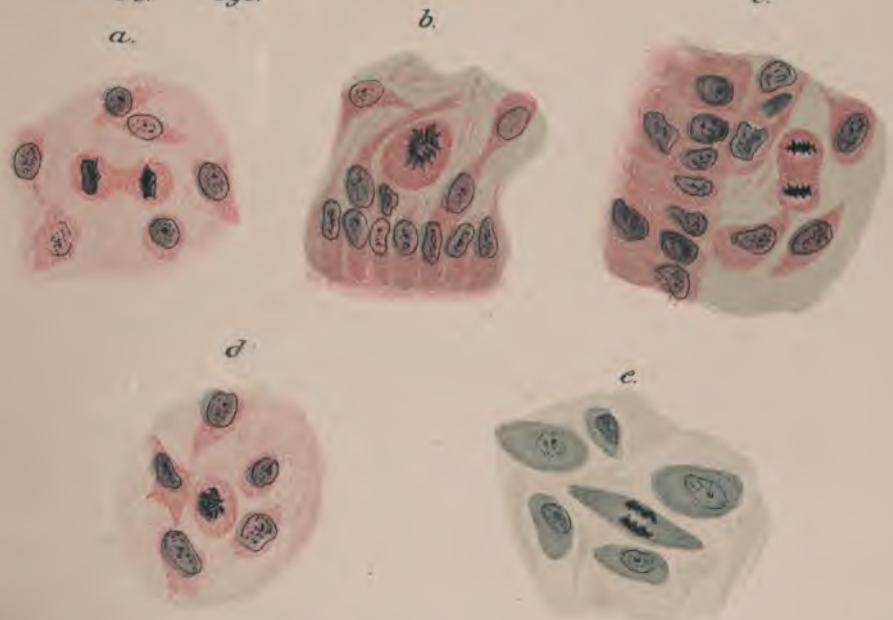

F. Häger del. Verlag v. S. Karger in Berlin NW 6. L. J. Thomas, Lith. Inst. Berlin S 53.

LANE MEDICAL LIBRARY

To avoid fine, this book should be returned on or before the date last stamped below.

E611 Jung, P. 57886
J95 Ei-Einbettung beim
1908 menschlichen Weibe.

NAME | DATE DUE